

МИНИСТЕРСТВО СЕЛЬСКОГО ХОЗЯЙСТВА РФ
ФГБОУ ВО Брянский ГАУ
Институт ветеринарной медицины и биотехнологии
Кафедра нормальной и патологической морфологии и физиологии
ЖИВОТНЫХ

Е.Е. Адельгейм, Е.В. Горшкова, В.Н. Минченко

ПАТОЛОГИЧЕСКАЯ АНАТОМИЯ ЖИВОТНЫХ

Учебно-методическое пособие к проведению лабораторно-практических занятий и для прохождения учебно-клинической практики со студентами института ветеринарной медицины и биотехнологии, обучающихся по специальности 36.05.01 «Ветеринария» очной и заочной форм обучения



Брянская область, 2021

УДК 619:616-091 (076)

ББК 52.5

А 29

Адельгейм, Е. Е. Патологическая анатомия животных: учебно-методическое пособие к проведению лабораторно-практических занятий и для прохождения учебно-клинической практики со студентами института ветеринарной медицины и биотехнологии, обучающихся по специальности 36.05.01 «Ветеринария» очной и заочной форм обучения / Е. Е. Адельгейм, Е. В. Горшкова, В. Н. Минченко. – Брянск: Изд-во Брянский ГАУ, 2021. – 70 с.

Дисциплина «Патологическая анатомия и судебно-ветеринарная экспертиза» включена в обязательный перечень ФГОС ВО, в базовую часть дисциплин.

Как теоретическая дисциплина патологическая морфология формирует фундамент материалистического представления о сущности болезней. Вооружая практического врача глубокими знаниями о характере патологических изменений в органах и тканях, о динамике их на разных стадиях развития патологического процесса, их особенностях при болезнях различной этиологии, эта наука дает ключ к правильной диагностике болезней, без чего невозможна ни профилактика, ни научно обоснованная терапия при этих болезнях.

Рекомендовано к печати методической комиссией института ветеринарной медицины и биотехнологии Брянского государственного аграрного университета, протокол № 8 от «16» июня 2021 г.

Рецензент: к. вет. н., доцент Л.Н. Симонова.

© Брянский ГАУ, 2021
© Адельгейм Е.Е., 2021
© Горшкова Е.В., 2021
© Минченко В.Н., 2021

Оглавление

Введение.....	4
I. Организация вскрытия.....	7
Техника безопасности при вскрытии трупов животных.....	8
Место и время вскрытия.....	10
Инструменты для вскрытия.....	13
Утилизация и уничтожение трупов животных.....	15
II. Порядок и методика вскрытия.....	16
Порядок и методика проведения наружного осмотра.....	17
Порядок и методика проведения внутреннего осмотра.....	25
Методика исследования органов.....	28
Вскрытие трупов жвачных животных.....	30
Вскрытие трупов непарнокопытных животных.....	36
Вскрытие трупов свиней.....	41
Вскрытие трупов плотоядных.....	45
Вскрытие трупов кроликов.....	47
Вскрытие трупов птиц.....	48
III. Документация вскрытий.....	51
IV. Задания и контрольные вопросы к зачету.....	64
Приложение.....	66
Список литературы.....	68

Введение

Патологическая анатомия (патологическая морфология) - наука о морфологических изменениях в органах и тканях животных и человека при разных болезнях.

Необходимый уровень качества подготовки специалиста является системообразующим фактором в динамической системе учебного процесса по ОПОП и предполагает логическую последовательность изучения дисциплин, в результате этого для взаимосвязи преподавания патологической анатомии с другими дисциплинами необходимо наличие у студента знаний по анатомии, цитологии, гистологии и эмбриологии, биологии, органической и биологической химии, микробиологии, основ вирусологии, организации ветеринарного дела, основ физиологии, патологической физиологии, внутренних незаразных болезней, основ хирургии, основ акушерства, инфекционных болезней, паразитарных болезней, ветеринарно-санитарной экспертизы.

Как теоретическая дисциплина патологическая морфология формирует фундамент материалистического представления о сущности болезней. Вооружая практического врача глубокими знаниями о характере патологических изменений в органах и тканях, о динамике их на разных стадиях развития патологического процесса, их особенностях при болезнях различной этиологии, эта наука дает ключ к правильной диагностике болезней, без чего невозможна ни профилактика, ни научно обоснованная терапия при этих болезнях.

Патологическая анатомия – важнейшая теоретическая и практическая база ветеринарно-санитарной экспертизы при убое животных на мясокомбинатах, станциях ветеринарно-санитарной экспертизы, которая лежит в основе получения высококачественных продуктов питания и предупреждает заболевание людей антропоозоозами.

Основным источником изучения морфологических изменений в органах и тканях при болезнях являются трупы павших или вынужденно убитых животных, а также умерщвленных с научной или диагностической целью. Поэтому учебно-клинической практике по данной дисциплине придается большое значение.

Цель учебной практики: закрепление теоретических знаний и получение практических навыков в организации и проведении секционного дела.

Задачи учебной практики:

- ознакомиться с устройством специализированных помещений, предназначенных для проведения вскрытия и их оборудованием;
- ознакомиться с правилами уборки, утилизации и уничтожения трупов после проведения вскрытия, методами дезинфекции и личной безопасности;
- освоить различные методы вскрытия трупов разных видов животных и птиц;
- отработать навыки в проведении диагностического вскрытия трупов животных, составление патологоанатомического диагноза и заключения;
- научиться оформлять протокол вскрытия трупа животного.

По окончании учебной практики студент должен:

- уметь провести полное вскрытие трупов с соблюдением соответствующих методических приемов;
- дать полное описание обнаруженных патологических изменений в органах и тканях;
- по обнаруженным патологическим изменениям определить заболевание, которому они свойственны, сформулировать патологоанатомический диагноз и дать предварительное заключение о причине смерти.

В секционном зале кафедры нормальной и патологической морфологии и физиологии животных Брянского ГАУ студенты вскрывают труп, проводят отбор патологического материала для дополнительных методов исследования, ведут протокольные и дневниковые записи. Для вскрытия трупа назначают 3-4 студента. Один из назначенных для вскрытия, под диктовку вскрывающих, ведет записи в протоколе вскрытия. Остальные студенты внимательно следят за ходом вскрытия и ведут записи в дневниках, проводят дополнительные исследования трупного материала, изготовление влажных препаратов для патологоанатомического музея кафедры.

Дисциплина «Патологическая анатомия и судебно-ветеринарная экс-

пертиза» включена в обязательный перечень ФГОС ВО, в базовую часть дисциплин.

Реализация требований ФГОС ВО и учебного плана по специальности 36.05.01 «Ветеринария» включает формирование следующих компетенций:

- готовность к саморазвитию, самореализации, самообразованию, использованию творческого потенциала (ОК-3);

- способность и готовность проводить вскрытие и профессионально ставить посмертный диагноз, оценивать правильность проведенного лечения в порядке судебно-ветеринарной экспертизы и арбитражного производства (ПК-7);

- способность и готовность использовать нормативную документацию, принятую в ветеринарии и здравоохранении (законы РФ, технические регламенты, международные и национальные стандарты, приказы, правила, рекомендации, указания, терминологию, действующие международные классификации и т.д. (ПК-12);

- способность и готовность проводить консультативную деятельность в области профилактики, диагностики болезней и лечения животных, ветеринарно-санитарной экспертизы, судебно-ветеринарной экспертизы и организации ветеринарного дела (ПК-21).

I. ОРГАНИЗАЦИЯ ВСКРЫТИЯ

Согласно существующим положениям, утвержденным Департаментом ветеринарии МСХ РФ, производить вскрытие и давать заключение о падеже животных имеют право ветврачи разных профилей и ветфельшеры (веттехники) государственных и ведомственных ветеринарных учреждений, вскрывать трупы павших животных и давать соответствующее заключение также имеют право ветеринарные врачи, получившие государственную лицензию на такую деятельность. В каждом конкретном случае им самим приходится организовывать перевозку трупов на место вскрытия, создавать хотя бы минимальные удобства для работы и умело использовать технические приемы исследования трупов, с учетом вида животного, характера заболевания и имеющихся местных условий. Но во всех случаях следует строго соблюдать ветеринарно-санитарные правила, личную гигиену и принимать меры к недопущению распространения инфекции.

Современное патологоанатомическое исследование, как и диагностика в целом, носит комплексный характер. При его проведении учитывают данные анамнеза, эпизоотическую обстановку и симптомы болезни. В необходимых случаях, проводят дополнительные исследования, в зависимости от показания (патогистологические, бактериологические, вирусологические, биохимические).

В зависимости от целей различают следующие виды патологоанатомическое вскрытия: диагностическое, научно-исследовательское, судебно-ветеринарное и др. В любом случае вскрытие проводят как можно раньше после смерти или убоя, так как после смерти в трупе происходят трупные изменения.

Патологоанатомическим вскрытием (греч. аутопсия, *auton* – сам, *opsis* – смотрю, латинское, *sectire* - вскрываю) называется всестороннее исследование павшего или убитого животного с целью уточнения правильности прижизненного клинического диагноза, исследовании морфологических изменений в органах и тканях и причины его смерти.

В любом случае, вскрытие проводят как можно раньше после смерти или убоя, так как после смерти в трупе происходят трупные изменения.

Техника безопасности при вскрытии трупов животных

Задание 1. Инструктаж по технике безопасности и личной профилактике при работе с трупным материалом.

При вскрытии трупов животных ветеринарный врач (фельдшер) обязан строго выполнять ветеринарно-санитарные правила, обеспечивающие охрану здоровья человека, животных и экологическую чистоту окружающей среды. Принимаются меры предосторожности, предупреждающие распространение возбудителей инфекционных болезней животных, а также человека, загрязнение животноводческих ферм, водоемов, пастбищ, обеспечивающие безопасность самого вскрывающего, его помощников, ухаживающего персонала. Лица, участвующие при вскрытии трупа, должны быть обязательно ознакомлены с техникой безопасности.

Предварительно необходимо выяснять обстоятельства смерти животного, условия содержания, кормления и эксплуатации, клинические симптомы болезни. По этим данным делают заключение о характере болезни, что позволяет предпринять соответствующие диагнозу меры предосторожности в отношении зоонозов и зооантропонозов и определить рациональные методы исследования.

При подозрении на сибирскую язву и другие зооантропонозные болезни труп подвергают бактериологическому исследованию. При положительном диагнозе трупы уничтожают, не вскрывая.

Курение, прием пищи и воды во время вскрытия запрещается.

Вскрывать трупы необходимо в спецодежде. Вскрывающий должен иметь халат, прорезиненные или резиновые фартук и нарукавники, резиновые сапоги или галоши. В летнее время на голову надевают полотняную шапочку.

Очень важно соблюдать мероприятия, предохраняющие руки вскрывающего от заражения, прежде всего перед вскрытием необходимо убедиться, нет ли на коже рук каких-либо повреждений.

Если таковые (царапины, трещины, заусенцы и др.) имеются, их необходимо продезинфицировать. Далее, рекомендуется взять за правило производить

вскрытие только в резиновых перчатках. Для этой цели могут быть использованы два вида перчаток: тонкие – хирургические и толстые – анатомические, более прочные, чем первые. Тонкие перчатки имеют перед вторыми то преимущество, что они совершенно не лишают руки тактильной чувствительности. Но и в толстых перчатках после приобретения известного навыка, для вскрывающего становятся доступными различные оттенки консистенции ткани. Чтобы избежать соскальзывания рук, одетых в перчатки, или выскользывания взятых органов, можно поверх резиновых надевать нитяные перчатки. Нитяные перчатки перед употреблением смачивают водой, чтобы к ним не прилипали кровь и части тканей.

Летом для отпугивания насекомых руки, шею и лицо смазывают специальными кремами, пастой или аэрозолем «Тайга», «Рефтамид», гвоздичным маслом или смесью из 8% раствора ментола в равных частях спирта и глицерина и др. В тех же целях можно пользоваться шляпами пчеловодов.

При вскрытии трупов животных, павших от зооантропонозных болезней (бешенство, листериоз, сибирская язва, бруцеллез, рожа свиней и др.), руки натирают тальком и надевают резиновые анатомические или хирургические перчатки.

При вскрытии запрещается: разбрасывать органы и их куски, разбрызгивать кровь и другие жидкости, допускать к трупу посторонних лиц. Вскрывающий должен хорошо владеть техникой вскрытия, поддерживать чистоту при вскрытии. Вскрытие следует проводить без спешки и суетливости.

В случае ранения руки необходимо вымыть с мылом, смазать йодом, на рану наложить марлевую повязку, надеть резиновые перчатки и продолжать вскрытие.

По окончании вскрытия убирают трупный материал, проводят заключительную обработку и дезинфекцию спецодежды, обуви, инструмента, помещения.

Руки моют водой и дезинфицируют 2-3%-ным раствором карболовой или уксусной кислоты, 4%-ным формалина. Раствор формалина дубит кожу рук, но хорошо уничтожает гнилостный запах. Для уничтожения запаха разложивших-

ся трупов руки можно погружать в 5%-ный раствор марганцовокислого калия, затем в насыщенный раствор щавелевой кислоты, который устраняет бурую окраску кожи, возникающую в результате действия марганцовокислого калия.

Инструмент обмывают теплой водой, дезинфицируют 3-4% раствором креолина, лизола, хлорамина или кипячением в 1-2% растворе соды. Режущее острие инструмента при кипячении обертывают ватой или марлей.

Нарукавники, фартуки и сапоги обмывают водой и дезинфицируют 3%-ным раствором хлорамина, лизола или фенола, перчатки на руках моют водой, дезинфицируют, насухо вытирают, посыпают тальком и снимают.

Место и время вскрытия

Задание 2. Изучение места и оборудование вскрыточных помещений.

Уточнить их соответствие рекомендуемым требованиям.

Специально оборудованные помещения для вскрытия трупов (прозектории) имеются лишь при ветеринарных институтах, республиканских и межрайонных ветеринарных лабораториях, ветеринарно-санитарных заводах и в крупных животноводческих комплексах. В условиях производства практически ветеринарным работникам пока нередко приходится вскрывать трупы сельскохозяйственных животных непосредственно около биотермической или свежесрытой ямы, а иногда на территории животноводческих ферм в пустующих помещениях и сараях.

В функционирующих животноводческих помещениях во избежание возможного разноса возбудителей инфекционных болезней вскрывать трупы строго запрещается. В летнее время и в хорошую осеннюю погоду патолого-анатомическое исследование трупов около биотермической ямы особых трудностей не вызывает, но в дождливую погоду и в зимнее время в полевых условиях невозможно проводить полное вскрытие трупов. Поэтому для создания необходимых условий для работы вскрывающих в некоторых животноводческих хозяйствах строят рядом с биотермической ямой помещение с асфальтированным или бетонным полом, оборудованное секционным столом и инстру-

ментарием для исследования внутренних органов и вскрытия трупов мелких животных.

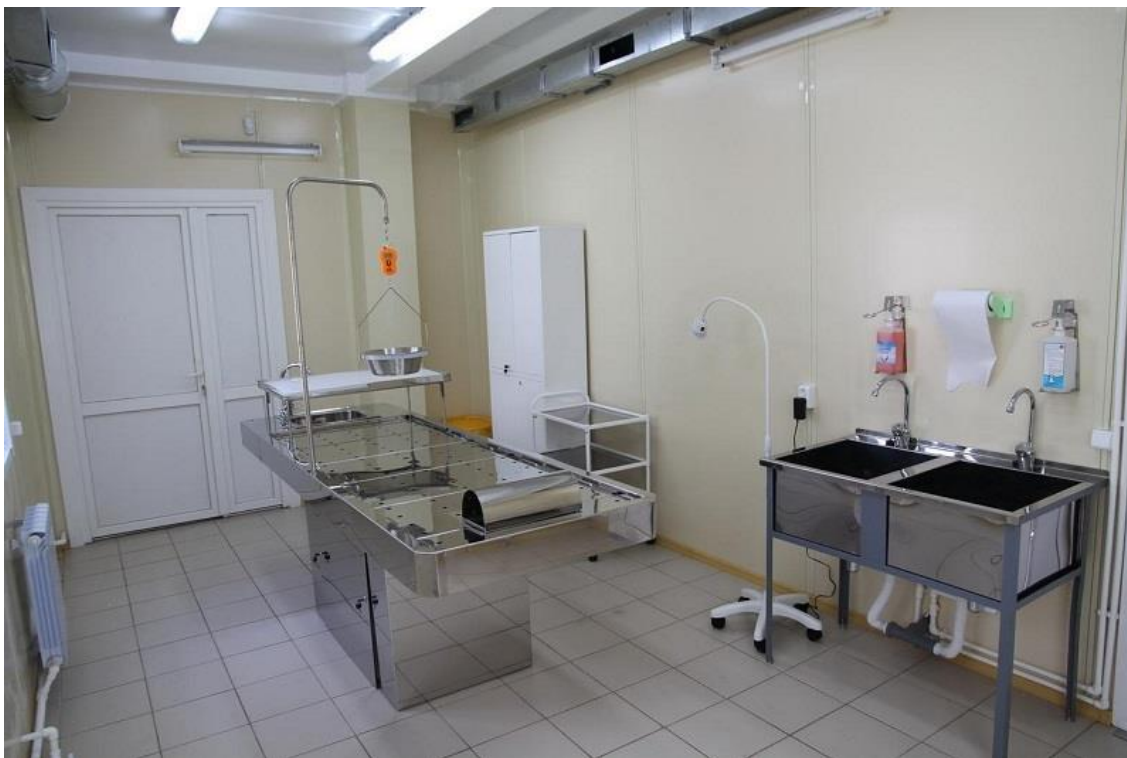

Рисунок 1. Секционный зал

Наличие оборудованных вскрывочных помещений облегчает труд ветработников, позволяет лучше использовать имеющиеся технические приемы исследования трупов и способствует повышению качества патологоанатомической диагностики. В крупных специализированных животноводческих комплексах промышленного типа предусмотрено строительство прозектория. Он должен быть просторным, высоким и светлым, а отношение площади окон к площади пола желательно в пределах от 1:4 до 1:5. Стены и пол должны быть водонепроницаемые, гладкие, легко очищаемые и выдерживающие частое мытье дезинфицирующими растворами. Пол в секционной должен иметь уклон и сток в специальный приемник для сточных вод, где производится обеззараживание их хлорной известью. Весьма важным является оборудование вскрывочного помещения вытяжной вентиляцией с механическим побуждением, обеспечивающим полную замену воздуха кубатуры помещения за 1 час.

Оборудование секционного зала состоит из столов для вскрытия трупов

крупных и мелких животных, конторки для заполнения протоколов, шкафов для инструментов и спецодежды. Конструкция секционных столов может быть различной, но они обязательно должны быть обиты оцинкованным железом или алюминиевым листом, с возвышениями по краям в виде бортиков и оборудуются подводкой водопроводной воды. Большие столы желательно иметь подвижными на колесах, поставленных на рельсы, чтобы можно было выкатывать их в трупоприемное помещение для перекладывания трупа из повозки или автомашины. Для помещения трупов на секционный стол можно также оборудовать прозектории подвесными подпотолочными рельсами и блоками. В целях предохранения ног от охлаждения и промокания на пол у секционных столов кладутся деревянные решетки.

Перевозка трупов животных к месту вскрытия (на скотомогильник, к утильзаводу или ветлаборатории) должна производиться на специально выделенных и оборудованных повозках или автомашинах, которые должны быть с непроницаемыми для жидкости дном и бортиками. Автомашины-труповозки следует оборудовать съемным трапом и лебедкой для погрузки трупов крупных животных. До уборки трупа владелец животного обязан предпринять меры по предохранению доступа животных к трупу, а в летнее время и от насекомых.

На ветеринарно-санитарные утилизационные заводы, кроме приготовления мясокостной муки, технического жира и др., возлагается своевременная уборка трупов павших животных, проведения вскрытий и выдача соответствующих патологоанатомических заключений хозяйствам и ветеринарным учреждениям.

Вскрытие трупов производят при дневном свете, так как при искусственном освещении трудно определить оттенки окраски органов, в частности желтушность тканей и жировую дистрофию их. Но в неотложных случаях приводится вскрывать трупы и при искусственном освещении, а при необходимости на другой день можно вторично просмотреть органы и внести необходимые исправления в протокол.

Убой крупного рогатого скота с диагностической целью и патологоана-

томическое исследование органов подозрительного в заболевании бруцеллезом, туберкулезом и паратуберкулезом, а также других видов сельскохозяйственных животных, выбракованных по разным мотивам, производят на санитарных бойнях или на убойных пунктах животноводческих хозяйств.

Инструменты для вскрытия

Задание 3. Ознакомиться с набором инструментов для вскрытия трупов животных. Отработать технику применения инструментов.

Для вскрытия трупов животных необходимо иметь анатомический набор инструментов (рис. 1). Он предназначен для вскрытия трупа любого животного.

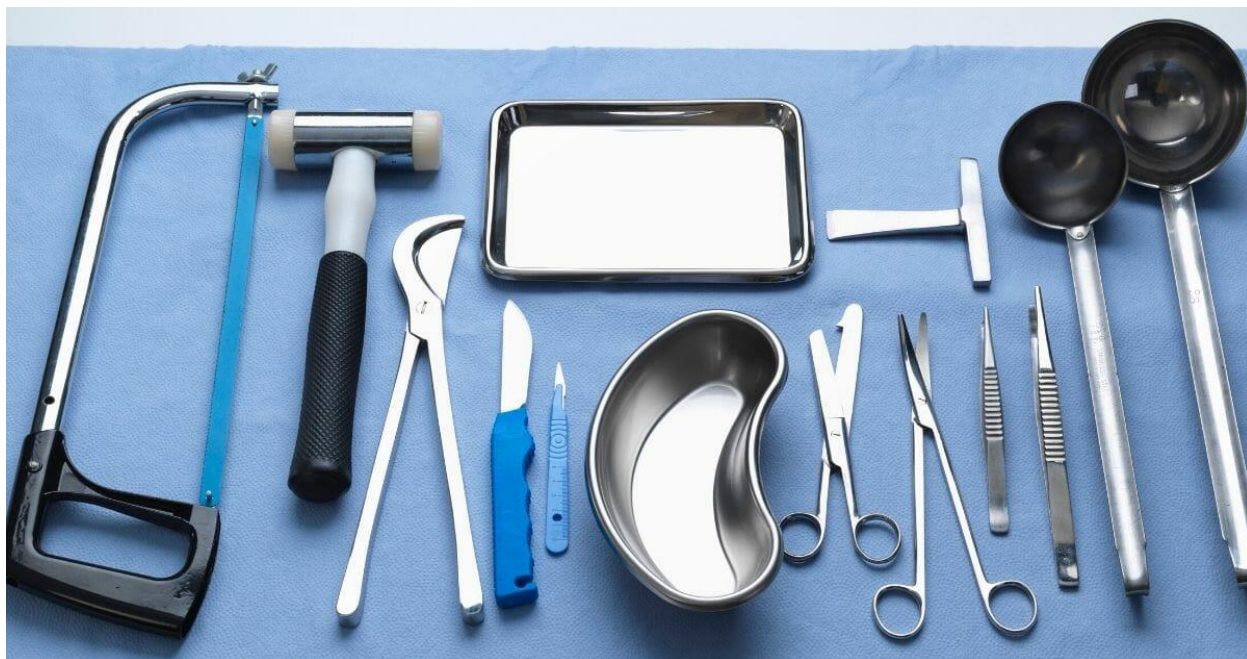

Рисунок 2. Инструменты, применяемые для вскрытия трупов животных

При вскрытии черепа пользуются долотом, молотком-топориком и щипцами-костедержателями. Кости разрубают топором. В наборе должен быть брусок для заточки ножей. Для оттягивания отрезанных органов, грудной и брюшной стенки необходимы крючки с ручками.

Большую часть разрезов производят секционным ножом, органы рассекают этим же ножом или ампутационным. Нож при этом держат за ручку, захватывая ее всей ладонью, или в положении скрипичного смычка.

Препаровку тканей производят скальпелями, держа их как писчее перо.

Давить ножом при разрезах не следует. Резать нужно уверенным, свободным, широким движением, причем одним, а не многими, пилящие движения недопустимы. При достаточно остром ноже и правильном его применении разрезы получаются абсолютно ровными.

Если одним движением не удалось разрезать орган, то нож из разреза нужно вынуть, раздвинуть разрезанные части органа, осторожно вновь вложить нож, сблизить поверхности разреза недовскрытого органа и вновь продолжить разрез в том же направлении. Торопиться с разрезом нельзя. Нужно сначала принять решение, в каком направлении и на какую глубину следует производить разрез одним движением.

Движения ножом нужно производить только к себе и слева направо, но не от себя. Количество разрезов должно быть минимальным: ни лишних, ни недуманных разрезов допускать нельзя. Если для исследования органа одного разреза недостаточно, то рекомендуется сделать несколько параллельных разрезов с тем, чтобы орган не утратил своего вида. На таких параллельных разрезах можно рассмотреть весь орган.

Ножницы следует держать так: большой палец вводят в верхнее кольцо, а четвертый (безымянный) – в нижнее кольцо, указательным и средним пальцами фиксируют бранши ножниц. Пуговчатые и кишечные ножницы нужно держать так, чтобы тупоконечная бранша была внизу, и ее посылают при разрезании вперед.

Всякий разрез ножом ли ножницами нужно производить всегда под контролем глаз, чтобы не упустить то, что после разреза окажется утраченным. Свищевые отверстия, раны и прочее лучше обходить, а органы извлекать вместе с ними и исследовать уже на препаровочном столике.

Для инструмента необходимо иметь специально предназначенный для этого столик, инструменты лучше содержать в кювете, а после использования возвращать их в шкаф на прежнее место хранения.

В случае проведения вскрытия трупов в полевых условиях необходимо иметь походный набор инструментов, в котором должны быть: нож с деревян-

ной ручкой, малый ампутационный нож, пуговчатые ножницы, листовая анатомическая пила, долото, топорик и брусок для точки инструментов.

Надо также иметь предметные стекла для приготовления мазков отпечатков, стеклянные банки и эмалированные ведра с крышками для фиксации патологического материала, фиксирующий раствор (10%-ный раствор формалина - 10 мл продаваемого формалина добавляют к 90 мл воды).

Утилизация и уничтожение трупов животных

Задание 4. Ознакомиться с территорией, зонами, помещениями и оборудованием утильзавода, устройством биотермической ямы, правами и обязанностями ветеринарного специалиста этих объектов, а так же с ветеринарной сопроводительной документацией на поступающий патологический материал, правильностью ее оформления.

Умелая утилизация трупов животных имеет не только ветеринарно-санитарное значение, но позволяет получить высококачественный белковый корм для животных, технический жир, кожмехсырье и другие продукты. В утильзаводах трупы животных перерабатываются в мясокостную муку, которая содержит до 60-63% белков, 13% жира и до 14-18% минеральных веществ.

В настоящее время в целях безопасного уничтожения трупов животных, исключающего возможность распространения инфекционных болезней и загрязнение окружающей среды, применяют три метода: переработка на ветеринарно-санитарных утилизационных заводах, сжигание, обезвреживание в биотермических ямах. Наиболее безопасным в медико-ветеринарном отношении и эффективным является способ уничтожения трупов животных и выбракованного технического сырья животного происхождения на ветеринарно-санитарных утилизационных заводах.

II. ПОРЯДОК И МЕТОДИКА ВСКРЫТИЯ

Задание 5. Изучить основные методы вскрытия трупов.

Разработанный впервые Р. Вирховым порядок вскрытия и методика извлечения внутренних органов в дальнейшем совершенствовались и дополнялись новыми, более рациональными способами исследования трупов.

В настоящее время имеются три основных метода вскрытия трупов:

1. Извлечение и исследование отдельных органов и анатомо-физиологических систем (совместное извлечение органов шеи и грудной полости, мочеполовых органов и др.) - метод А.И. Абрикосова.

2. Комплексное извлечение органов шеи, грудной и брюшной полостей (полная эвисцерация) по способу Г.В. Шора.

3. Исследование органов на месте их естественной локализации.

Метод вскрытия трупов, разработанный А.И. Абрикосовым и др. является легко доступным начинающим, малоопытным ветспециалистам и применим для исследования трупов всех видов животных.

Однако, при этом способе извлечения внутренних органов нарушаются их взаимосвязи, трудно бывает проследить направление свищевых ходов, проникающих ран и на вскрытие уходит больше времени.

По способу Г.В. Шора на извлечение органов требуется меньше времени и сохраняется взаимосвязь их, но этот метод применим лишь для исследования трупов мелких животных (свиней, собак, пушных зверей, кошек и кроликов). Однако и у этих животных исследовать громоздкий органокомплекс трудно, поэтому приходится вначале отделить органы шеи и грудной полости, а затем по мере исследования разъединяют и органы брюшной полости.

Метод исследования органов на месте их естественной локализации применим лишь для вскрытия трупов птиц и лабораторных животных.

В зависимости от вида животного, характера заболевания и целей патолого-анатомического исследования вышеописанные методы вскрытия трупов приходится модифицировать и индивидуализировать применительно к кон-

кретным случаям и условиям. Кроме того, у каждого ветспециалиста со временем вырабатываются свои излюбленные приемы извлечения и исследования органов.

Независимо от применяемого метода вскрытия, необходимо по возможности детальнее исследовать труп, обратив особое внимание на те органы, изменения которых имеют важное диагностическое значение. Например, при подозрении на миоглобинурию лошадей более тщательно исследуют скелетные мышцы, при чуме свиней обращают внимание на изменения конъюнктивы, кожи, лимфатических узлов, селезенки, почек и желудочно-кишечного тракта, для А-гиповитаминоза кур наиболее характерны изменения глаз и слизистой оболочки пищевода.

При вскрытии трупов животных рекомендуется придерживаться следующей последовательности:

1. Наружный осмотр трупа.
2. Вскрытие полостей тела и извлечение из них органов.
3. Вскрытие черепной полости и извлечение головного мозга (в необходимых случаях извлекают и спинной мозг).
4. Исследование извлеченных органов.
5. Исследование костей и костного мозга.

Порядок и методика проведения наружного осмотра

Задание 6. Изучить и усвоить сущность процессов: трупного охлаждения, трупного окоченения, посмертного перемещения крови, трупного разложения. Изучить порядок и методику проведения наружного осмотра трупов животных при вскрытии.

Наружный осмотр начинают с общего обзора трупа, определяют вид, пол, возраст, породу, упитанность и хозяйственно-полезные качества животного, а также отмечают особенности его телосложения и конфигурацию живота (вздутие или подтянутость живота, наличие запального желоба и др.). У молодняка отмечают еще степень развития организма, гипотрофию, отставание в росте (заморыши).

После общего обзора трупа проверяют степень выраженности посмертных изменений: трупного охлаждения, окоченения скелетных мышц, посмертного перемещения крови и степень разложения трупа. Выяснение степени развития посмертных изменений позволяет установить примерные сроки наступления смерти, определить положение трупа и помогает дифференцировать их от прижизненных патологических процессов, а при некоторых болезнях животных имеет и диагностическое значение.

Как известно, после смерти животного температура тела постепенно снижается до уровня температуры окружающей среды и даже на 2-3 градуса ниже из-за повышенной теплоотдачи вследствие испарения тканевой жидкости. Но скорость развития трупного охлаждения зависит от многих факторов: температуры окружающей среды, влажности воздуха и скорости его движения, веса и упитанности животного, а также причин гибели. При всех равных условиях трупы тучных животных остывают медленнее. В первую очередь охлаждаются уши, конечности и голова, а затем туловище и внутренние органы. У крупных животных в первые три часа после смерти температура трупа мало снижается, а затем теплоотдача резко возрастает и в зависимости от температуры окружающей среды и величины трупа за час колеблется в пределах от 1 до 3-4 °С. По мере выравнивания температуры трупа с температурой окружающей среды скорость охлаждения трупа сильно снижается.

Трупное охлаждение определяют на ощупь прикладыванием руки к поверхности трупа или измерения температуры через прямую кишку.

Трупное окоченение характеризуется уплотнением скелетных мышц и неподвижностью суставов. Оно начинается с жевательных мышц, а затем переходит на мышцы плечевого пояса и тазовых конечностей. Трупному окоченению подвергаются также миокард и гладкие мышцы.

Развитие трупного окоченения объясняется распадом в мышцах аденозинтрифосфорной кислоты. Вследствие этого актомиозин переходит в нерастворимую фазу и происходит уплотнение мышц. Ресинтез аденозинтрифосфорной кислоты в мышцах происходит при участии гликогена, поэтому чем быстрее

израсходуется запас гликогена в мышцах, тем скорее исчезает в ней АТФ и тем быстрее развивается трупное окоченение. У собак, убитых электрическим током, уже через 2-3 часа после смерти происходит окоченение всех групп скелетных мышц. Обычно трупное окоченение быстрее и сильнее развивается у крепких, мускулистых животных, особенно при скоропостижной и насильственной смерти, протекающей с сильно выраженными судорогами. У истощенных животных и у новорожденных – гипотрофиков окоченение слабо выражено или отсутствует.

Продолжительность трупного окоченения зависит от температуры внешней среды, интенсивности развития трупного разложения и исчезновение его происходит в такой же последовательности, как и развитие.

Интенсивность трупного окоченения определяют по подвижности челюстей, легкости сгибания и разгибания конечностей. Окоченение скелетных мышц фиксирует положение трупа. По степени выраженности окоченения судят о времени наступившей смерти и, до некоторой степени, о характере заболевания. Например, при сепсисе крупное окоченение слабо выражено, но при отравлении стрихнином и смерти от действия электрического тока оно сильно выражено.

При травмах и кровоизлияниях в мозг, особенно при поражении продолговатого мозга, при смертельном воздействии электричества наблюдается так называемый трупный спазм - мгновенно наступающая неподвижность суставов, переходящая затем в трупное окоченение. Можно полагать, что в и их случаях происходит сильное перераздражение мышечных волокон, приводящее к нарушению функции саркоплазматического ретикулула связывать ионы кальция.

Все изменения, приводящие к посмертному окоченению протекают на уровне ультраструктур мышечного волокна. Развитие посмертного окоченения в мышцах начинается не сразу. В первые часы после смерти животного его мышцы находятся в расслабленном состоянии, но оно длится недолго. Уже через 1 - 2 ч., а иногда и раньше после гибели животного, в результате увеличения проницаемости мембран саркоплазматического ретикулула под действием

накапливающейся молочной кислоты (следствие посмертного гликогенолиза) и других химически активных веществ происходит выход в саркоплазму ионов кальция.

Это влечет за собой стимуляцию АТФ-азной активности миозина и распад АТФ. Постепенное увеличение свободного кальция и усиление распада АТФ с одновременным уменьшением ее ресинтеза приводят к образованию все больших количеств актомиозинового комплекса и усилению степени его сокращения.

Внешним проявлением этих процессов является развитие посмертного окоченения. Макроскопически развитие посмертного окоченения проявляется увеличением неподвижности суставов, уплотнением мышц, уменьшением их в объеме и потерей эластичности.

Посмертное перемещение крови. После остановки сердечной деятельности кровяное давление падает до нуля. Вследствие спазматического сокращения стенки сосудов кровь из артерий перегоняется в венозные сосуды, а затем под влиянием силы тяжести перемещается в нижележащие участки тела. Вследствие этого образуются трупные пятна и гипостазы во внутренних органах, сопровождающиеся небольшим стеканием лимфы и тканевой жидкости. Характер и степень развития посмертных гипостазов зависят от времени, истекшего с момента смерти животного и от длительности жидкого состояния крови, а также от особенностей архитектоники сосудов отдельных органов. Трупные пятна более четко выступают при смерти от асфиксии, особенно у полнокровных животных, у новорожденных и истощенных животных они малозаметны.

Трупные пятна хорошо видны только у свиней, у других видов животных с пигментированной кожей они заметны лишь со стороны подкожной клетчатки. Пятна обычно появляются через 2-3 часа после смерти животного. Динамика их развития характеризуется стадиями гипостаза, стаза и имбибиции.

Для гипостаза характерно сильное кровенаполнение венозных сосудов, капилляров и небольшое стекание тканевой жидкости. В этой первой стадии

развития трупные пятна имеют темно-красную, лиловую или цианотичную окраску, плохо отграничены, при надавливании бледнеют, с поверхности их разреза выступают капли крови. Если перевернуть на другую сторону труп, они исчезают и появляются на обратной стороне трупа.

Стадия стаза начинается через 7-15 часов после смерти животного, характеризуется диффузией жидкой части крови в ткани, сгущением и повышением вязкости крови. Вследствие чего теряется подвижность крови, развивается посмертный стаз, при надавливании трупные пятна несколько бледнеют, но при переворачивании трупа они не исчезают.

Стадия имбибиции начинается через 18 часов или позже в зависимости от температуры внешней среды и интенсивности развития трупного разложения. В этой стадии происходит эритролиз и имбибиция гемоглобином тканей. Поэтому трупные пятна становятся стойкими, при надавливании не бледнеют и при изменении положения трупа не исчезают. На почве выпотевания жидкой части крови в окружающие ткани происходит запустевание сосудов.

Вышеописанные стадии развития трупных пятен присущи также посмертным гипостазам внутренних органов и сопровождаются выпотом жидкости в серозные полости. Посмертные гипостазы внутренних органов, в отличие от прижизненных гемодинамических нарушений, являются односторонними, диффузными, разлитыми и не имеют четких границ. Например, при правостороннем положении трупа правое легкое богаче кровью, менее воздушно, тяжелее плавает в воде. Кишечные петли, расположенные на этой же стороне, приобретают тоже диффузную темно-красную окраску, слизистая оболочка кишечника бывает набухшей, однако обычный цвет содержимого сохраняется до стадии имбибиции. Следовательно, эти данные должны учитываться как при дифференциации трупных пятен от кровоподтеков, так и посмертных гипостазов внутренних органов от застойной гиперемии и воспалительных изменений их.

Трупное разложение является следствием аутолитических и гнилостных процессов. Трупный аутолиз происходит под действием гидролитических ферментов самих тканей и органов без участия микроорганизмов.

После смерти животного жизнедеятельность отдельных органов и тканей прекращается одновременно, причем энергетический обмен их поддерживается за счет активизации гликолиза. На почве накопления молочной кислоты и повышения внутриклеточной осмотической концентрации происходит денатурация белков, изменяется проницаемость клеточных мембран и под действием освобождающихся гидролитических ферментов постепенно разрушаются структурные элементы клетки. При этом наиболее ранним и характерным признаком аутолиза является агрегация хроматина, смещение его к ядерной оболочке и просветление ядра, а затем происходит фрагментация и лизис хроматина.

Макроскопические изменения паренхиматозных органов, возникающие при трупном аутолизе, имеют большое сходство с зернистой белковой дистрофией. В том и в другом случае органы приобретают дрябловатую консистенцию, поверхность разреза их бывает мутной, без блеска и сглаживается рисунок строения. Но при трупном аутолизе, в отличие от паренхиматозной дистрофии, объем органа не увеличивается, и изменения имеют более диффузный, монотонный характер.

Сроки и интенсивность развития трупного аутолиза, кроме времени прекращения обменных процессов органов, тканей и богатства их гидролитическими ферментами, зависят от упитанности животных, вида болезни, продолжительности агонии и, главным образом, от температуры внешней среды. У хорошо упитанных животных, особенно при скоропостижной и насильственной смерти, аутолитические процессы бывают сильнее выражены, чем у истощенных животных. Наиболее ранним и более сильно выраженным аутолитическим изменениям подвергаются слизистая оболочка желудка, поджелудочная железа, печень, почки, надпочечники, а у молодняка головной мозг.

Гнилостное разложение трупа начинается позже аутолитических процессов, обычно к концу первых суток после смерти животного и вызывается ферментами микробов, проникающих в органы и ткани из пищеварительного тракта, воздухоносных, мочеполовых путей и окружающей среды.

Скорость гниения зависит от температуры внешней среды и аэрации, а так же от характера заболевания и упитанности животного. Гнилостные процессы особенно быстро развиваются в теплую и влажную погоду при достаточной аэрации. При температуре ниже +5 и выше 45 °С гниение трупа задерживается. Трупы истощенных, малокровных и старых животных сохраняются дольше, чем трупы тучных и отечных животных, но особенно быстро наступает разложение трупов животных при септических заболеваниях.

Характерными признаками гниения трупа являются: появление трупной зелени, вздутие трупа, имбибиция тканей и органов гемоглобином, размягчение и потеря строения рисунка органов, а также появление специфического гнилостного запаха. Вначале появляется грязно-зеленая или серовато-зеленая окраска кожи и подкожной клетчатки в области пахов, а затем она распространяется на всю брюшную и грудную стенки. Преимущественное развитие трупной зелени в этих местах объясняется диффузией сероводорода из толстых кишок и соединением его с гемоглобином с образованием сульфгемоглобина, придающего тканям зеленоватую окраску. Трупная эмфизема характеризуется появлением пузырьков газа в крови, органах, подкожной клетчатке, в мягких тканях. На этой почве труп сильно вздувается, особенно при анаэробных сепсисах, изменяется его удельный вес, чем объясняется всплывание трупов утонувших животных. При избыточном скоплении тканевой жидкости, отеках и водянке происходит мацерация мягких тканей.

При температуре ниже 0 °С труп замерзает, гнилостные процессы прекращаются. Перед вскрытием замерзшие трупы необходимо оттаивать. Во избежание быстрого выделения кристаллизованной воды, гемолиза и диффузной имбибиции тканей гемоглобином, оттаивание трупов производят при комнатной температуре и до полного размягчения трупа не доводят (через брюшную стенку должны прощупываться комки замерзшего содержимого желудка и кишечника).

Исследование видимых слизистых оболочек начинают с осмотра глаз. В начале проверяют состояние глазного яблока (при ангидремии оно сильно за-

падает в орбиту, а при лейкозе нередко бывает экзофтальмия), наличие корочек по краям век, характер выделения из конъюнктивального мешка, а затем выясняют степень влажности, отечности и окраску конъюнктивы, наличие кровоизлияний и изменения роговицы. При ряде заболеваний животных изменения конъюнктивы и роговицы глаз имеют диагностическое значение. Например, для чумы свиней характерно развитие серозно-гнойного конъюнктивита и слипание век, а при злокачественной катаральной горячке крупного рогатого скота происходит помутнение и изъязвление роговицы. Затем проверяют наличие и характер истечения из естественных отверстий, осматривают видимые слизистые оболочки носовых отверстий, губ, влагалища и заднепроходного отверстия.

При исследовании **общего покрова** обращают внимание на загрязненность, блеск, прочность прикрепления волос, на наличие паразитов, ссадин, повреждений, сыпи и экземы. Затем осматривают подкожную клетчатку, здесь могут быть скопления отечной жидкости, кровоподтеки, гематомы и по состоянию подкожной клетчатки определяют обезвоженность трупа.

После осмотра общего покрова исследуют поверхностные лимфатические узлы (подчелюстные, заглочные, предлопаточные, наружные паховые). При этом отмечают величину (объем), консистенцию, окраску, степень влажности поверхности разреза и рисунок строения их. Иногда в лимфатических узлах бывают кровоизлияния, очаговые некрозы и обызвествления, а также отмечаются воспалительные изменения их паренхимы и окружающей соединительной ткани.

Затем осматривают состояние **скелетных мышц**, определяют степень их развития, консистенцию, окраску и рисунок волокнистого строения. Обращают внимание на сухость или влажность поверхности разреза мышц и наличие в них кровоизлияний.

У крупного рогатого скота при эмфизематозном карбункуле характерны студенистая инфильтрация мышечной соединительной ткани, желтоватая и темно-красная окраска пораженных мышц, эмфизематозность, рыхлость и ломкость их. При миоглобинурии у лошадей мышцы подвергаются ценкеровскому (восковидному) некрозу, приобретают бледно-сероватую окраску и тусклый вид.

У самок определяют объем, консистенцию **вымени**, затем производят сагиттальные разрезы отдельных долей и осматривают состояние паренхимы железы, наличие молока в цистернах, а также воспалительных изменений, соединительнотканых рубцовых разрастаний и склеротических уплотнений стромы.

У коров нормальное вымя при разрезе легко расходуется, а при острых маститах оно легко режется, причем поверхность разреза бывает влажной, имеет неравномерную окраску. Для хронических маститов характерно уплотнение и атрофия пораженных долей вымени, нередко встречаются абсцессы, казеозные очаги и др.

У самцов осматривают наружные половые органы, затем разрезают мошонку и общую влагалищную оболочку, выясняют наличие и характер постороннего содержимого. Потом проверяют величину и консистенцию семенников, их придатков и семенных канатиков. Если имеются изменения наружных половых органов, тогда их извлекают совместно с другими органами мочеполовой системы и тщательно исследуют.

Наружный осмотр заканчивается исследованием конечностей, суставов, синовиальных сумок и копыт. При этом обращают внимание на утолщение суставов и синовиальных сумок, затем проверяют количество и характер содержимого в их полости, состояние синовиальной оболочки и изменения суставных поверхностей костей, отмечают наличие эрозий. Осматривают венчик, кожу межкопытной щели, состояние копыта.

Дойные коровы нередко страдают остеодистрофией, характеризующейся рассасыванием хвостовых позвонков, последних ребер, утолщением эпифизов трубчатых костей, развитием очаговых некрозов на хрящевой поверхности суставов.

Порядок и методика проведения внутреннего осмотра

Задание 7. Изучить порядок и методику проведения внутреннего осмотра трупов животных при вскрытии. Изучить порядок и освоить методику извлечения органов шеи и грудной полости при вскрытии трупов животных.

В зависимости от применяемого метода извлечения внутренних органов и от вида животного, перед вскрытием полостей тела, после снятия кожи трупу придают соответствующее положение. Обычно вскрывающий становится с правой стороны трупа, а его помощник с левой стороны. У самцов вначале удаляют препуций с половым членом до его корня, а у самок отсекают вымя.

У жвачных животных сильно развит рубец, поэтому **вскрытие трупа крупного рогатого скота**, производят в левом боковом или полубоковом положении.

После вскрытия грудной полости проверяют наличие, количество и характер содержимого (транссудата, экссудата, крови и др.), положение органов, состояние костальной плевры и средостения, а также обращают внимание на состояние ребер. При остеодистрофии бывают переломы и костные мозоли ребер, а при рахите характерны утолщения концов ребер (рахитические четки). На плевре могут быть кровоизлияния, отложения фибрина, соединительнотканые разращения и спайки между костальной и легочной плеврой.

После осмотра плевральных полостей исследуют содержимое сердечной сорочки и состояние серозного листка ее. Затем определяют форму и размеры сердца.

Брюшную полость вскрывают путем проведения одного продольного разреза несколько правее от белой линии, начиная от мечевидного хряпы грудной кости до лонного сращения тазовых костей и двух поперечных разрезов брюшной стенки. Для лучшего обзора органов брюшной полости передние лоскуты брюшной стенки откидывают на грудную клетку или отрезают полностью.

В случае тимпани и посмертного вздутия, когда внутрибрюшное давление достигает нескольких атмосфер, при проведении продольного разреза брюшной стенки следует соблюдать большую осторожность, во избежание прокола рубца или кишечника. Вначале брюшистым ножом осторожно рассекают брюшные фасции и мышцы вблизи грудины, а брюшина разрывается с помощью руки вскрывающего или под напором вздутого рубца. Затем в этот разрез вводят указательный и средний пальцы левой руки, их раздвигают и между ними проводят разрез брюшной стенки.

Для осмотра брюшной полости удаляют сальник путем проведения разреза ножом по месту его прикрепления к двенадцатиперстной кишке, большой кривизне сычуга, книжки, и к правой борозде рубца. После этого определяют наличие, количество и характер содержимого (транссудата, экссудата, крови, кормовых или каловых масс). Количество жидкости определяют путем собирания ее в измерительные сосуды или ограничиваются выяснением приблизительного количества содержимого на глаз. При этом следует иметь в виду, что тотчас после смерти животного в брюшной полости имеется незначительное количество (не более 20-30 мл) желтоватого цвета прозрачной жидкости. Позднее в ней накапливается посмертный транссудат, количество которого у крупных животных иногда достигает до одного литра. По мере диффузии гемоглобина из сосудов окраска его меняется от розоватого до темно-красного цвета. В отличие от водяночной жидкости и экссудата, в посмертном транссудате не бывает хлопьев фибрина, эритроцитов и накопление его не сопровождается воспалительным изменением брюшины.

Затем проверяют положение и внешний вид органов, состояние париетальной и висцеральной брюшины, при этом обращают внимание на степень кровенаполнения сосудов, наличие кровоизлияний, фибринозных наложений, соединительнотканых сращений, гельминтозных поражений и др. изменений. Нормальный серозный покров брюшины гладкий, блестящий и бесцветный. При тимпании отмечают степень вдавливания купола диафрагмы в грудную полость, в норме высота стояния диафрагмы бывает на уровне 7-го ребра.

У крупного рогатого скота целесообразнее извлекать органы брюшной полости до вскрытия грудной полости, причем в полевых условиях грудная стенка с успехом может быть использована вместо стола для исследования селезенки, печени и почек. Вначале накладывают две парные лигатуры на двенадцатиперстную кишку по выходе из сычуга и позади изгиба и между этими лигатурами перерезают ее. После этого по мере поворачивания трупа на правую сторону извлекают желудок вместе с селезенкой, предварительно отрезав пищевод, связки селезенки с диафрагмой и отпрепаровав соединительнотканную клетчатку между рубцом и дорсальной стенкой брюшной полости.

Тонкий и толстый отделы кишечника извлекают единым комплексом. Вначале отпрепаровывают поджелудочную железу от ободочной кишки, а затем перерезают в тазовой полости прямую кишку, отделяют ее до корня брыжейки, который перерезают вместе с передней брыжеечной артерией.

Затем извлекают печень с поджелудочной железой и отрезком двенадцатиперстной кишки, перерезав связки печени с диафрагмой и правой почкой.

Для извлечения почек возле них производят циркулярный разрез брюшины и забрюшинной клетчатки, вводят руку в разрез и отделяют почки от поясничных мышц. Вместе с почками извлекаются и надпочечники, которые располагаются в околопочечной жировой клетчатке краниальнее почек.

У коров мочевого пузырь извлекают вместе с маткой и яичниками. Вначале отделяют яичники вместе с яйцепроводами, потом отсекают широкие маточные связки, пузырно-пупочную связку, несколько вытягивают матку с мочевым пузырем из тазовой полости, подрезая циркулярным разрезом брюшину, тазовую клетчатку, и перерезают влагалище позади шейки матки.

У быков для извлечения мочевого пузыря рассекают боковые пузырно-пупочные и среднюю связку, путем круговых движений ножа освобождают мочевой пузырь от брюшины, тазовой клетчатки, несколько вытягивают его и перерезают в области шейки.

При необходимости более тщательного исследования мочеполовых органов удаляют их вместе с прямой кишкой путем распила лонной и седалищной костей с обеих сторон, отходя на 5-6 см от лонного сращения.

Методика исследования органов

Задание 8. Изучить и освоить методику исследования паренхиматозных и полостных органов.

При исследовании компактных органов вначале определяют их форму, величину (объем), вес, консистенцию, окраску. При разрезе органа отмечают степень влажности и рельеф поверхности разреза, окраску, рисунок строения, присущий органу. Если под капсулой органа просвечивают кровоизлияния,

очаговые некрозы, обызвествления, гнойники, гранулемы или они видны на поверхности разреза, то лучше их описать после общей характеристики состояния органа.

Форма органов изменяется при многих патологических процессах. Так, при туберкулезе, лейкозе, гельминтозных поражениях печень бывает бугристой и приобретает неправильную форму.

В полевых условиях величину компактных органов определяют по напряженности капсулы, притуплению краев и степени выбухания паренхимы за края разреза капсулы, а в необходимых случаях производят измерение длины, ширины и толщины органа измерительной лентой или линейкой. Если орган не имеет постоянного объема, например, легкие и сердце, тогда отмечают степень его расширения, сокращения или спадения.

Консистенцию органа определяют на ощупь, причем она может быть твердой, плотной, упругой, мягкой, тестоватой или рыхлой. Обращают внимание на разрываемость и ломкость органа.

Изменения окраски органов и тканей обычно связаны со степенью кровенаполнения сосудов, дистрофическими процессами, отложением патологических и распадом естественных пигментов, например, миоглобина при ценкеровском некрозе. При описании окраски органа вначале отмечают преобладающий, основной цвет поверхности разреза его, а затем указывают на имеющиеся оттенки, неравномерность, мозаичность или мраморность окраски.

Рисунок органа может быть затушеван, полностью потерян или напротив ярче выражен, например, при интерстициальном воспалении печени.

Исследование полостных органов (желудок, кишечник, мочевого пузыря и др.) начинают с определения степени растяжения, наполнения или сокращения. Осматривают состояние серозного покрова, а затем разрезают стенку их кишечными ножницами, определяют количество и характер содержимого, осматривают состояние слизистой оболочки, наличия катаральной массы, фибриновых наложений, кровоизлияний, затем определяют толщину стенки полостных органов, осматривают собственный слой слизистой оболочки, подслизистую клетчатку и мышечный слой.

Попутно с исследованиями отдельных органов осматривают регионарные лимфатические узлы, изменения которых отражают интенсивность поражения соответствующих им органов и имеют большое диагностическое значение, особенно при инфекционных болезнях.

Вышеописанная схема (порядок) исследования органов должна быть видоизменена, расширена и дополнена применительно к отдельным органам с учетом их анатомо-физиологических особенностей и характера патологического процесса.

Вскрытие трупов жвачных животных

Задание 9. Изучить анатомические особенности жвачных, методику вскрытия, освоить технику вскрытия трупов жвачных животных.

Учитывая экономическое значение жвачных животных, вскрытие обычно проводят в присутствии заинтересованных лиц (работников животноводства, владельцев животных), иногда и представителей административных органов.

Наружный осмотр трупа начинают с определения опознавательных признаков. Уточняют вид и породу животного, масть и особые приметы, пол и возраст, телосложение (анатомически правильное; если неправильное, то указать его изменения, например провислость спины у коровы при остеомаляции), категорию упитанности (средняя, вышесредняя, жирная, нижесредняя, истощенная) и хозяйственно полезные качества животного. Определяют размер (длину и высоту) и примерно массу тела (в случае необходимости взвешивают). Средняя живая масса коров колеблется в зависимости от породы от 320 до 650 кг, быков – от 450 до 1050 кг.

Внутренний осмотр

Для вскрытия брюшной полости труп крупного рогатого скота укрепляют в левом боковом положении. При этом объёмистый желудок жвачных, особенно рубец, будет расположен внизу, кишечник – в правой верхней четверти брюшной полости. Можно укреплять труп в полуподвешенном за задние конечности состоянии, что облегчает отделение желудка, кишечника и органов

размножения у самок. Затем удаляют переднюю правую конечность вместе с лопаточным хрящом и заднюю правую по тазобедренный сустав. У коров отсекают молочную железу, а у быков – препуций с половым членом до корня.

Трупы телят и мелких жвачных животных фиксируют в спинном положении.

Проверяют положение, взаимоотношение (анатомически правильное, естественное или иное) и внешний вид органов брюшной полости: наличие кормовых примесей на серозных покровах, спаек, абсцессов, инородных предметов и соединительнотканых разрастаний, которые часто встречаются у крупного рогатого скота при травматическом ретикулите в области сетки, печени, диафрагмы.

Извлечение внутренних органов. У крупного рогатого скота органы брюшной полости извлекают до вскрытия грудной полости, за исключением случаев, когда есть подозрения на травматический перикардит, пневмоторакс, болезни легких и плевры.

Первым извлекают желудок. Для этого на начальную часть двенадцатиперстной кишки позади изгиба (лежит поверхностно по выходе из сычуга) накладывают две парные лигатуры и перерезают кишку между двумя лигатурами. В области правой почки (позади S-образной кривизны) накладывают на двенадцатиперстную кишку еще две лигатуры и перерезают ее. После этого труп поворачивают на правую сторону, отпрепаровывают соединительнотканную клетчатку между рубцом и дорсальной стенкой брюшной полости, связки селезенки с диафрагмой; после наложения лигатуры перерезают пищевод, извлекают желудок вместе с селезенкой. Селезенку отделяют, осматривают и, если имеются прижизненные патологические изменения, особенно увеличения, исследуют в первую очередь для исключения септического заболевания.

Почки отделяют вместе с околопочечной клетчаткой и надпочечниками. Мочевой пузырь у коров отделяют вместе с маткой. У быков мочевой пузырь и добавочные половые железы подтягивают и перерезают в области их корня.

Грудная клетка. В норме в грудной клетке может быть небольшое коли-

чество трупного выпота. Наличие гноя, фибрина, крови и кровяных сгустков, водяночной жидкости, спаек указывает на патологические процессы, возникшие при жизни животного.

У крупного рогатого скота при травматическом перикардите наряду с воспалительными изменениями в других органах брюшной и грудной полостей в сердечной сорочке может скопиться до 10–30 л гнойно-фибринозного экссудата. Перикард значительно утолщен, с гнойно-фибринозными наложениями и ворсинчатыми утолщениями. Грудную кость вскрывают продольным распилом, оценивая состояние костной ткани и костного мозга, появление желтого костного мозга при ожирении коров. В реберных хрящах могут быть рахитические четкообразные утолщения, а при костной дистрофии у коров – размягчение и рассасывание последних ребер.

Органы грудной полости обычно извлекают вместе с органами ротовой полости и шеи в виде единого комплекса. У рогатого скота легкие соединены с диафрагмой специальной связкой, ее и перерезают при извлечении легких.

Для более полного исследования органов ротовой полости на месте у крупного рогатого скота при их поражении актиномикозом удаляют часть нижней челюсти, для чего отделяют и исследуют все мягкие ткани в области щек (от губ до челюстного сустава), перепиливают тело нижней челюсти и отделяют от челюстного сустава.

Головной мозг. После снятия с черепа мягких тканей его осматривают и вскрывают черепную полость.

Для этого делают поперечный распил черепа, границы которого почти совпадают с верхним краем глазных отростков лобных костей, и два боковых распила от основания тех же отростков сзади через лобную, теменную, височную и затылочную кости на границе верхнего края затылочных бугров до затылочного отверстия. Недопиленные места костей рассекают костодержателем или крючком рукоятки топорика. После удаления головного мозга вскрывают и исследуют лобную пазуху и носовые полости.

Если исследованию головного мозга придают меньшее значение, чем но-

совых и придаточных полостей, череп распиливают вдоль, отступив на 0,5 см от средней линии (в ту или другую сторону для сохранения носовой перегородки), в продольном направлении на две симметричные половины.

Исследование внутренних органов. Исследование органов начинают с селезенки с учетом ее роли в септическом процессе. У здоровых животных пульпа селезенки красно–коричневого цвета. Трабекулы имеют вид серо–белых полосок и точек. Особенно четко они выступают при анемии и атрофии органа; при уменьшении гемосидерина цвет пульпы малиново–красный. Определяют рисунок фолликулов (у новорожденных они мелкие и макроскопически незаметны) и трабекул, степень размягчения пульпы. Гладкая поверхность разреза свидетельствует об уплотнении фолликулов, неровная и зернистая – о гиперплазии органа. Тупой стороной лезвия ножа делается соскоб пульпы. Он может быть небольшим, значительным и обильным (при септических заболеваниях). При сибирской язве селезенка может быть настолько размягченной, что ее паренхима вместе с кровью стекает с поверхности разреза в виде полужидкой дегтеобразной массы. При лейкозе селезенка плотная, с крупными белыми фолликулами и может достигать длины 1 м и ширины 20–30 см.

Определяют форму сердца. У здоровых животных оно конусовидное. При расширении и гипертрофии верхушка сердца притуплена. В необходимых случаях измеряют высоту сердца (у коровы – 18,6 см, у теленка 1–2 мес. – 9 см, у взрослого барана – 10–11 см), окружность, размеры предсердий и желудочков.

Определяют размер, массу и форму печени, состояние краев (притупленные при увеличении, острые при атрофии), вид поверхности (гладкая или зернисто–узловатая при циррозе), консистенцию (плотная или дряблая – при надавливании пальцем остается ямка), цвет (коричневый в норме, красно–коричневый при гиперемии, серо–коричневый или желтый при зернистой или жировой дистрофии). Определяют кровенаполнение, цвет, блеск или матовость поверхности разреза, рисунок дольчатого строения (мозаичный или мускатный при застое крови в сочетании с дистрофией паренхимы), консистенцию и соскоб паренхимы, состояние желчных протоков. При фасциолезе и дикроцелио-

зе, а также желчнокаменной болезни желчные протоки сильно утолщены и выступают в виде извилистых желто-белых тяжей, а при сильно выраженном поражении в них обнаруживают паразитов с наличием паразитарного или билиарного цирроза.

Органы размножения. У самок вскрывают преддверие влагалища, влагалище, шейку, тело и рога матки. Определяют толщину и вид их стенки, состояние (нет ли разрывов!) слизистой оболочки, карункулов, количество и свойства содержимого, особенно при послеабортальных и послеродовых осложнениях. Обращают внимание на цвет органов, консистенцию, запах, наличие экссудата, мертвой ткани, пузырьков газа. У стельных коров определяют возраст плода по величине (длина, масса), наличие волосяного покрова и проч., уточняют, нет ли аномалий в развитии плода и оболочек (увеличение количества околоплодной жидкости, отек плодных оболочек, аномалии плаценты и т. д.); вскрывают и исследуют плод.

При осмотре яичников обращают внимание на их величину, форму, консистенцию и цвет (уменьшенные и более плотные со стертой бобовидной формой при гипофункции). Делают продольные разрезы на выпуклой поверхности яичников, отмечают степень развития фолликулов, цвет и соотношение коркового и мозгового слоев, наличие и состояние желтых тел, кист и других изменений, оценивают связь их с яйцепроводами и состояние последних.

Желудок. При внешнем осмотре определяют объем и конфигурацию многокамерного желудка. При вздутии рубца отмечают степень кровенаполнения сосудов (при тимпании сосуды анемичны, а если вздутие произошло после смерти животного, они кровенаполнены).

Исследуют желудочные лимфатические узлы и сосуды. Затем последовательно вскрывают от пищевода рубец, сетку, книжку по большой кривизне, а сычуг по малой кривизне для сохранения складок слизистой оболочки и кормовых масс. Определяют содержимое преджелудков и сычуга: количество корма, состав (характер и степень его брожения, цвет, запах, наличие газов), а в сетке – инородные тела (гвозди, проволока, иголки, булавки, песок и т. д.). Переполне-

ние рубца суховатыми кормовыми массами и уплотнение их в книжке наблюдают при атонии преджелудков; кашицеобразное пенистое содержимое характерно для тимпани.

Состояние слизистых оболочек исследуют с учетом особенностей их строения в разных отделах желудка (целостность их, цвет, набухание, наличие и свойства слизи и т. д.), а также мышечного и серозных слоев. Повреждение стенок сетки инородными предметами бывает при травматическом ретикулите, катарально-геморрагическое воспаление сычуга – при инфекционных болезнях, микотоксикозах и отравлениях. Сильное утолщение стенки сычуга, складок слизистой оболочки и ее изъязвление наблюдают у коров при лейкозе.

У телят раннего возраста, особенно учитывая частые случаи желудочно-кишечных заболеваний, тщательно исследуют состояние пищеварительного желоба и сычуга (преджелудки у желудка жвачных них слабо развиты). Особое внимание обращают на состав и свойства содержимого и состояние слизистой оболочки.

Кишечник. Осматривают состояние кишечника и брыжейки, определяют количество и свойства жира в ней, кровенаполнение сосудов; исследуют брыжеечные лимфоузлы (величину, форму, консистенцию, цвет, рисунок, развитие фолликулов, возможные их изменения).

При исследовании двенадцатиперстной, тощей и подвздошной кишок определяют проходимость кишечника, толщину стенки, ее внешний вид, количество и свойства содержимого, состояние слизистой оболочки и слизи, лимфатических фолликулов и Пейеровых бляшек. Далее очищают кишечник от содержимого, располагая его на ладони руки между указательным и средним пальцами, и продвигают руку тыльной стороной, удаляют содержимое. Более тщательно исследуют слизистую оболочку кишок, определяют ее толщину и складчатость (при хроническом катаре складки не расправляются, посмертные – легко устраняются), цвет, влажность, наличие кровоизлияний, гиперемии, наложения, изъязвления, струны, рубцы и т. д.

Затем вскрывают слепую кишку, начальную петлю, спиральный лабиринт

и конечную петлю ободочной кишки, прямую кишку, определяют количество и свойства содержимого, состояние кишечной стенки, слизистой оболочки и солитарных фолликулов. При обнаружении гельминтов проводят копрологические исследования. При наличии соответствующих показаний (инфекционные заболевания, отравления) берут патологический материал и содержимое для дополнительных лабораторных исследований.

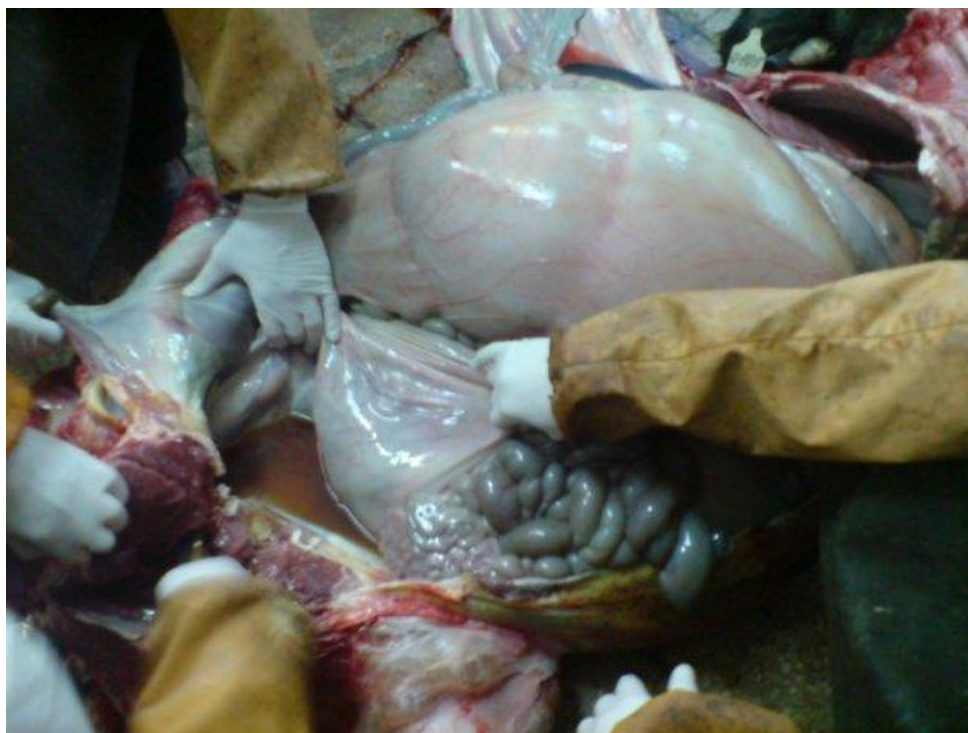

Рисунок 3. Вскрытие трупа коровы

Вскрытие трупа и исследование органов заканчивают оформлением протокола вскрытия и составлением патологоанатомического диагноза. Спецодежду, инструментарий и место вскрытия тщательно дезинфицируют, останки трупа и органов подвергают утилизации.

Вскрытие трупов непарнокопытных животных

Задание 10. Изучить анатомические особенности непарнокопытных, методику вскрытия, освоить технику вскрытия трупов.

Отряд непарнокопытных включает в себя травоядных, у которых ось конечности проходит через третий палец, покрытый копытом. Непарнокопытные

имеют нечетное число пальцев – от одного до пяти. К ним относятся млекопитающие семейства лошадей, носорогов и тапиров. Семейство лошадей имеет три рода: зебры, ослы и лошади. К последнему роду принадлежат лошади (лошадь домашняя, дикая лошадь Пржевальского и др.), азиатские полуослы (куланы, онагры и др.), а также лошади – гибриды, полученные от скрещивания ослицы с жеребцом, и мулы – от скрещивания лошади с ослом. В процессе развития коневодства созданы три основных типа лошадей (верховая, упряжная и тяжеловозная), внутри которых свыше 200 пород и породных групп.

Наружный осмотр. Общий обзор внешнего вида трупа начинают с определения опознавательных признаков: вид животного, его пол (кобыла, жеребец, мерин или конь), возраст (взрослое животное, стригун, жеребенок и т. д.), порода, масть и отметины, приметы, размеры (длина и высота тела), масса (легкие – до 400 кг, средние – 400– 600, тяжелые – свыше 600 кг).

Возраст. Определяют по зубам трупа после изъятия органов ротовой полости и отделения нижней челюсти (при выраженном окоченении трупа). У новорожденных зацепы имеются или появляются (сначала верхние) в возрасте 1–2 нед.; зацепы верхние и нижние – в 1–4 нед.; зацепы и средние резцы (верхние и нижние) – в 1–5 мес; зацепы, средние резцы и крайки – в 5–9 мес. Зацепы теряют чашки в 1,5 года; смена зацепов бывает в 2–2,5 года; первого и второго премоляров – в 3 года; средних резцов – в 3,5; крайков – в 4,5 года; клыков (у самцов) – в 4,5–5 лет. Нет арки на зацепах нижней челюсти в 6 лет. На зацепах коричневая звезда, исчезают арки на средних резцах нижней челюсти в 7 лет. Нет арки на крайках нижней челюсти, появляется звезда на средних резцах и крайках верхней челюсти в 8 лет. Нет зубных чашек на зацепах верхней челюсти, появляется большая звезда на резцах нижней челюсти в 9 лет. Нет зубных чашек на средних резцах верхней челюсти в 10 лет. Нет зубных чашек на всех резцах в 11 лет. Поперечно-овальная форма жевательной поверхности зубов характерна для возраста 11–12 лет; круглая – 12–15; треугольная – 15–18; обратно-овальная – старше 18 лет.

Масть. В зависимости от цвета лошадей различают масти: вороная – с

однородной черной окраской гривы, туловища и хвоста; кария, каурая (светло – каштановая, рыжеватая), бурая – сплошная коричневая окраска; муругая – рыже-бурая или буро-черная; рыжая – сплошная желтая окраска; серая – равномерное сочетание белых и черных волос (в том числе серая в яблоках, серая в грече, белая); гнедая – темно-красная или корпус темно- или светло-коричневый, грива и хвост черные; буланая – светло-желтая или корпус желтый, грива и хвост черные; соловая – желтоватая со светлым хвостом; сивая – темно-сизая, темно-серая с синеватым оттенком; чубарая – пестрая с темными пятнами по светлой шерсти или по белому корпусу разбросаны мелкие черные, коричневые, рыжие пятна, или по темному корпусу – белые пятна; пегая – двухцветная, по основной окраске (черной, рыжей) разбросаны крупные белые пятна; чалая – серая с примесью другого цвета.

Обращают внимание на наличие особых примет. У лошадей они часто наблюдаются на голове и конечностях. На голове: седина на лбу; белая звездочка (небольшое белое пятно); звезда с проточиной (белое пятно с полосой по спинке носа); лысина (крупное белое пятно на лбу и по спинке носа). Конечности бывают по венчику белые, в чулках (белая окраска до голени и выше). Кроме того, седина встречается в гриве, паху и в других местах тела с длинными волосами.

Определение трупных изменений. Определяют посмертные изменения: охлаждение трупа; трупное окоченение; пятна и признаки разложения.

Оценивают качество волосяного покрова, состояние самой кожи (цвет, толщина, упругость, различные повреждения и др.) после снятия ее и осмотре со стороны подкожной клетчатки и делая надрезы (при наличии сыпи, припухлости, гиперемии или кровоизлияний, прижизненной эмфиземы, опухолей и т. д.). Обращают внимание на состояние венчика и мякишей (мокрецы), копыт (правильность формы, расчистки, ковки). В необходимых случаях делают расчистку копыт, распилку башмака на две равные части в продольном направлении, особенно при проникающих ранах, ревматическом воспалении копыт и т. д.

Исследуют состояние естественных отверстий (глаза, рот, нос, уши, анус, наружные половые органы).

Исследуют, делая надрезы, поверхностно расположенные лимфоузлы (нижнечелюстные, предлопаточные, паховые). У лошадей лимфоузлы образуют пакеты, состоящие из отдельных узлов. Отмечают их величину, консистенцию, цвет, степень кровенаполнения; состояние каждого узла и пакета в целом.

Исследуя скелетную мускулатуру, делают разрезы по ходу мышечных волокон, выйной связки (онхоцеркоз), холки (нагнеты), лопатки, массивов и крупа (миоглобинурия), поясничных мышц (беломышечная болезнь).

Проверяют состояние костей, связок, сухожилий и суставов.

Внутренний осмотр. Для вскрытия полостей и извлечения органов трупу лошади придают правое боковое или полубоковое положение, так как у лошадей главная масса толстого кишечника (ободочная кишка) занимает правую половину брюшной полости. Отрезают левую переднюю конечность вместе с лопаткой и лопаточным хрящом и левую заднюю – после вскрытия тазобедренного сустава и перерезки его круглой связки. Отделяют молочную железу (у самки) и наружные половые органы (у самца) и исследуют их.

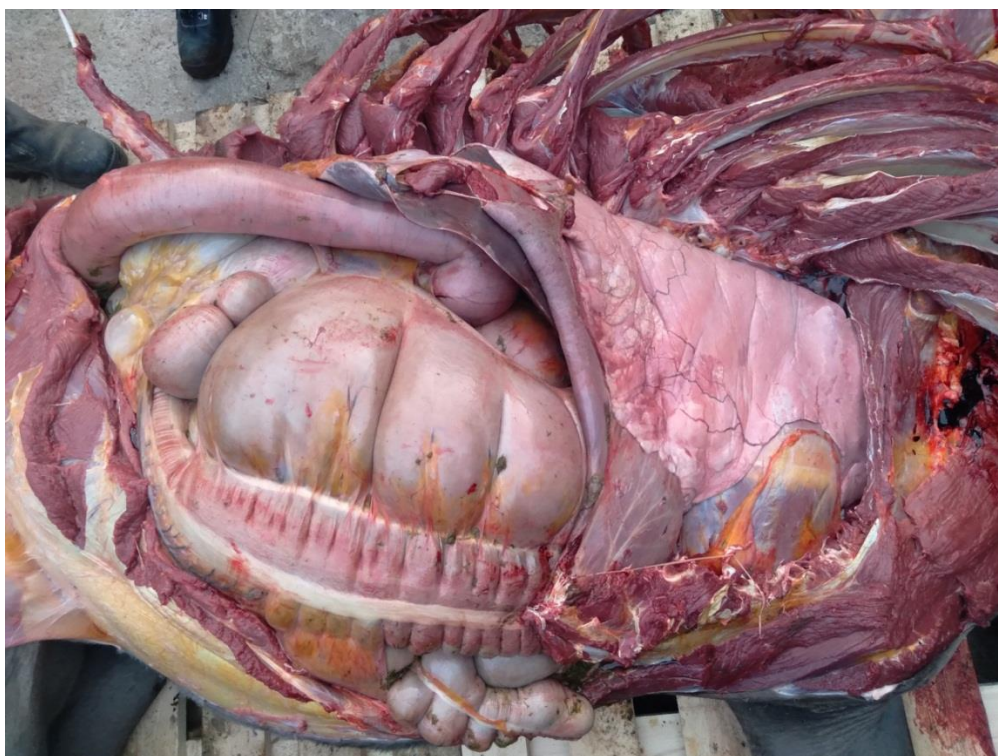


Рисунок 4. Вскрытие трупа лошади

Делают два разреза брюшной стенки: первый продольный – по белой линии от мечевидного отростка грудной кости до лонного сращения; второй –

перпендикулярно к первому с удалением двух лоскутов левой брюшной стенки или вдоль костной дуги ребер к паху и поперечных отростков поясничных позвонков.

Осматривают брюшную полость, отмечая: анатомическое расположение органов, содержимое полости, состояние диафрагмы, сальника и брюшины. Следует помнить, что у лошадей в связи с длинной брыжейкой часто бывают смещения (дистонии) кишечника в форме перекручиваний, заворотов, инвагинаций отдельных участков. Возможны также выпадение и ущемление тонкой кишки в паховом кольце с развитием застойной венозной гиперемии и геморрагического инфаркта. Ущемленная кишка темно-красного цвета, а в области ущемления полоса белого цвета – странгуляционная борозда.

Извлечение внутренних органов. Из брюшной полости в первую очередь извлекают и исследуют селезенку для исключения септических болезней. У здоровых животных фолликулы органа почти незаметны, трабекулы имеют вид беловатых полосок и точек, утолщенных при анемиях и атрофии его.

После прощупывания кишечника на наличие конкрементов и осмотра внешнего вида его извлекают. Накладывают по две лигатуры на двенадцатиперстную кишку у выхода ее из желудка и в области связки с малой ободочной кишкой; на малую ободочную - в области указанной связки, а также между малой ободочной и прямой кишкой; на подвздошную кишку у места ее впадения в слепую кишку; на пищевод между диафрагмой и желудком. Лигатуры накладывают на расстоянии 4-5 см одна от другой после вытеснения содержимого между ними. Перерезают прямую кишку у ампулы и отделяют ее вместе с малой ободочной от брыжейки до места прикрепления ее. Тощую и подвздошную кишку отделяют вместе, а двенадцатиперстную оставляют с желудком.

Желудок отделяют от пищевода между наложенными лигатурами и после рассечения круглой желудочно-диафрагмальной связки с правой почкой его извлекают отдельно или с двенадцатиперстной кишкой, печенью и поджелудочной железой. После этого удаляют правую почку и надпочечник. Для проверки проходимости общего желчного и панкреатического протоков в области S-

образного изгиба двенадцатиперстной кишки в фатеров проток вставляют браншу пуговчатых ножниц и вскрывают проток до ворот печени и соответственно до ворот поджелудочной железы.

Грудную клетку перед вскрытием освобождают от мягких тканей (мышц) и перепиливают ребра в двух местах: вблизи головки ребер и на расстоянии 5 см от грудной кости. При этом левая стенка грудной полости легко отделяется и открывается доступ в грудную полость.

Масса сердца у лошади 1,68-4,80 кг; длина от места отхождения аорты до вершины 19-24 см, правого желудочка – 13-20, левого – 16-21 см; окружность по уровню поперечной борозды 45-68 см. Отверстие правого сердца пропускает 4-5 пальцев, левого – 3-4 пальца мужской руки.

Моча лошадей содержит большое количество муцина. Поэтому скопление мутноватой слизистой жидкости в почечной лоханке – нормальное явление, а не признак катарального или гнойного воспаления.

Для вскрытия черепа в черепной коробке выпиливают равнобедренный треугольник, основание которого проходит на расстоянии 2 см от надбровных дуг и верхнего края глазных отростков лобных костей. Боковые стороны треугольника направляются от концов поперечного распила у основания тех же отростков кзади, через лобную, теменную, височную и затылочную кости и заканчиваются в большой затылочной дыре, на границе верхнего края затылочных бугров.

Вскрытие трупов свиней

Задание 11. Изучить анатомические особенности свиней, методику вскрытия, освоить технику вскрытия трупов.

Свиньи принадлежат к классу млекопитающих, надотряду копытных, отряду парнокопытных, подотряду бугорчатоzubых, семейству свиных.

Порядок и последовательность вскрытия трупа свиньи аналогичны таковым у крупного рогатого скота и лошадей.

Наружный осмотр. Из опознавательных признаков следует отметить:

вид (свинья); пол (свиноматка, хряк, боров, поросята — подсвинок, свинка, боровок); породу; масть (белая, черная, пестрая); массу.

Возраст определяют по следующим признакам: остаток пупочного канатика черный и сухой; молочные клыки и окрайки налицо – новорожденные поросята; пупочный канатик отпал – не менее 48 ч (пупочная рана покрыта корочкой); премоляры – 2 вверху и 2 внизу – 4-14 дней; зацепы + 3 премоляра вверху и 1 внизу – 2-5 нед; окрайки вверху + 1 премоляр – 5-12 нед.; окрайки внизу + 1 премоляр – 8-16 нед.; полный набор молочных зубов: резцы 3/3, клыки 1/1, премоляры 3/3 (28) – 3-7 мес.; 1 премоляр (волчий зуб) + 1 моляр – 4-6 мес.; резцы 3 (окрайки) сменились – 7-10мес; резцы 3 (окрайки) сменились + 2 моляра – 8-12 мес.; резцы 3 (окрайки) сменились + клыки – 8 ½-10 мес.; резцы 1 (зацепы) сменились – 11-14 мес.; премоляр 1 и премоляры 2 сменились – 12-15 мес.; 3 премоляра – 13– 16 мес.; резцы (средние) внизу сменились – 16-18 мес.; 2 резца (средних) вверху сменились; полный зубной аппарат: резцы 3/3, клыки 1/3, премоляры 4/4, моляры 3/3 (всего 44) – 16-20 мес.

Телосложение: пропорциональное, непропорциональное – искривление позвоночника, конечностей, провислость спины, шилозадость и др.

Упитанность: тощая, нижесредняя, удовлетворительная, вышесредняя, жирная.

Трупные изменения. При вскрытии жирных, откормленных свиней, особенно в жаркое время года, во внутренних органах (почки, печень, селезенка) очень быстро наступают процессы разложения.

При осмотре видимых слизистых оболочек обращают внимание на конъюнктиву: например, при чуме нередко наблюдается катаральный или гнойно-катаральный конъюнктивит.

При многих инфекционно-токсических болезнях можно видеть острую застойную гиперемия слизистых оболочек глаз, ротовой полости и анального отверстия, иногда кровоизлияния, некротические фокусы.

Кожа свиней, за исключением некоторых пород, непигментированная и бедность оброслости щетиной позволяют обнаруживать в ней различные патоло-

гические процессы, связанные с инфекционными болезнями. Некрозы: при чуме, хроническом течении рожи, некробактериозе. Расстройства кровообращения: кровоизлияния при чуме, эритема при остром течении рожи, застойная гиперемия при рожистом эндокардите. Образование везикул при ящуре, волдырей при подострой роже (крапивница), развитие экзантемы при оспе и др. Отеки при инфекционных болезнях свиней можно обнаружить только в области глотки и шеи (при остром течении пастереллеза, сибирской язве и отечной болезни поросят).

Поверхностные лимфатические узлы у свиней представлены в виде пакетов, состоящих из нескольких небольших по величине узелков.

Подчелюстные лимфатические узлы в количестве 1 – 2 локализируются в подчелюстном пространстве, впереди подчелюстной слюнной железы, прикрытые оральным концом околоушной слюнной железы, образуют пакет длиной до 6 см и шириной 3 см. У некоторых животных встречаются добавочные подчелюстные лимфатические узлы (в количестве 2 – 4).

Поверхностные шейные лимфатические узлы располагаются двумя группами – дорсальной и вентральной. Дорсальная группа (1 – 3 узла) лежит впереди плечевого сустава, под плечеатлантным и трапециевидным мускулами, достигая 4 – 5 см длины. Вентральная группа (3 – 8 узлов) расположена в области яремного желоба, от плечевого сустава до околоушной слюнной железы. Кроме того, 1 – 3 узла лежат на лестничном мускуле.

Надколенные лимфатические узлы (1 – 2) лежат в коленной складке в виде пакета длиной до 5,5 см.

Молочные железы у свиней в отличие от крупных животных не отделяют от трупа, а исследуют на месте, делая разрезы, проникающие вглубь паренхимы.

В костях и суставах нередко возникают воспалительные процессы: при бруцеллезе – гнойный спондилит и артриты, при туберкулезе – артриты и остеомиелит, при хронической роже – серозные артриты и остеомиелит, хронической роже – серозные артриты.

После наружного осмотра, перед извлечением и осмотром лимфатических узлов, у взрослых животных снимают кожу.

Внутренний осмотр. Перед вскрытием трупа свиньи придают спинное положение. Для этого частично отделяют передние и тазовые конечности путем глубоких разрезов мышц между грудной клеткой и лопаткой, а также круглых связок тазобедренных суставов.

Брюшную полость вскрывают одним продольным разрезом, который идет от мечевидного хряща до лонного сращения, и двумя поперечными разрезами от мечевидного хряща до первых поясничных позвонков по реберным дугам.

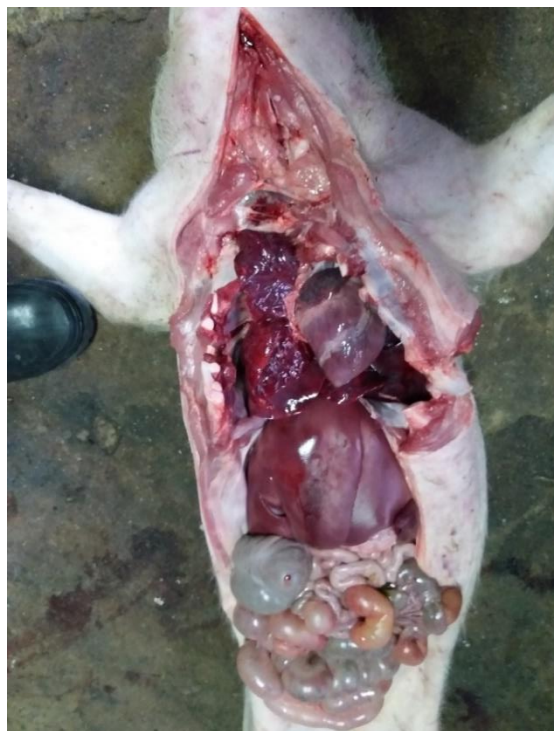

Рисунок 5. Вскрытие трупа поросенка

В брюшной полости после отделения сальника (у свиней сальник содержит незначительное количество жировой ткани) можно увидеть: большую кривизну желудка; часть правой и средней долей печени; вентральную треть селезенки; завиток ободочной кишки, занимающей среднюю и каудальную трети брюшной полости; слепую кишку, расположенную в левой части поясничной области и изогнутую направо до правой половины тазовой полости; часть петель тонкого кишечника (в правой половине каудальной трети у полости таза).

Купол диафрагмы расположен на уровне седьмого ребра. При вскрытии грудной полости удаляют грудную кость.

Извлечение внутренних органов. Ввиду значительной длины и анатомо-топографической сложности желудочно-кишечного тракта свиньи его извлекают по отделам в следующем порядке: сальник и селезенка, средний отдел кишечника.

Для этого рассекают связку подвздошной и слепой кишок, накладывают две лигатуры на подвздошную кишку вблизи входа ее в слепую. Перерезают кишку между лигатурами и отделяют от брыжейки подвздошную и тощую кишки до S-образной кривизны двенадцатиперстной кишки. На последнюю накладывают две лигатуры и перерезают ее.

Отпрепаровывают поджелудочную железу и культю двенадцатиперстной кишки от ободочной; перерезают переднюю брыжеечную артерию и вену, отпрепаровывают клетчатку, соединяющую лабиринт и концевую петлю ободочной кишки с дорсальной стенкой брюшной полости; освобождают от жира прямую кишку и рассекают ее поперек в глубине тазовой полости. Весь комплекс толстого кишечника отделяют от брыжейки и ее корня.

Извлекают желудок с двенадцатиперстной кишкой, печень, поджелудочную железу, почки и органы таза.

Органы ротовой полости, шеи и грудной полости извлекают так же, как и у других животных, в виде единого комплекса.

Головной мозг свиней лежит очень глубоко в черепной коробке и окружен сильно развитыми пазухами, поэтому поперечный распил черепа должен проходить примерно на 2см впереди линии глазничных отростков лобной кости. Предварительно удаляют глаза. Продольные распилы проводят так же, как и у других животных.

Вскрытие трупов плотоядных

Задание 12. Изучить методику вскрытия, освоить технику вскрытия трупов плотоядных.

К плотоядным отряда хищных относятся дикие и домашние млекопитающие животные семейства псовых, кошачьих, куньих и медвежьих.

Наружный осмотр. Сначала определяют опознавательные признаки животного: вид, породу, пол, возраст, масть (окрас), особые приметы, тип телосложения и отклонения в экстерьере, состояние упитанности.

Возраст животного определяют по зубам. У собак 42 зуба (12 резцов, 4 клыка, 26 коренных). Как и у всех плотоядных, наиболее развиты клыки, вершины зубов остроконечные.

Щенки покрыты шерстью, но еще слепые и не имеют зубов. Глаза открываются на 10–14-й день после рождения. Молочные клыки и резцы на верхней челюсти прорезываются на 20–25-й день после рождения, на нижней челюсти – на несколько дней позже. К месячному возрасту щенок имеет все передние молочные зубы. Резцы меняются между 4-м и 5-м месяцами на обеих челюстях почти одновременно: сначала зацепы, через несколько дней средние и еще позже крайки. Постоянные клыки прорезываются в возрасте 5–6 мес: сначала верхнечелюстные, а затем нижнечелюстные (на 10–12 дней позже). К 12 мес. у собаки появляются все постоянные зубы. К 15 мес. нижние зацепы начинают стираться. В 2,5 года средние резцы стерты. С 3 лет начинается стирание зацепов верхней челюсти, а в 3,5 года зацепы верхней челюсти стерты. Их поверхность приобретает четырехугольную форму. В 4 года начинают стираться средние резцы верхней челюсти и крайки нижней челюсти. В 5 лет клыки имеют следы стирания и притупляются. В 6 лет крайки верхней челюсти уже не имеют выступов. В 7 лет зацепы нижней челюсти приобретают обратноовальную форму, в 8–9 лет такую форму принимают нижние средние резцы, в 9–10 лет – верхние зацепы. В 7–8 лет клыки становятся тупыми, приплюснутыми с обеих сторон, желтыми. Выпадать зубы начинают с 10–12 лет.

Внутренний осмотр. Для вскрытия полостей и извлечения органов трупу животного придают спинное положение. В этих целях после снятия кожи разрезают мышцы, соединяющие лопатки с грудной клеткой и тазовые конечности с телом животного, вскрывают тазобедренные суставы и фиксируют труп в спинном положении. Вскрывают и осматривают брюшную полость (в средней и задней третях полости расположены петли тонкого кишечника, диафрагма – на

уровне 7-го ребра). Затем вскрывают и осматривают органы грудной полости и шеи. Грудную полость вскрывают реберными ножницами по костно-хрящевым сочленениям, отделяя при этом грудную кость.

Органы ротовой полости, шеи, грудной, брюшной и тазовой полостей извлекают единым комплексом с сохранением анатомических связей между ними (по методу Г. В. Шора) или в необходимых случаях (в частности, при вскрытии крупных животных) с частичным расчленением органокомплексов с учетом анатомо–физиологических и системных связей.

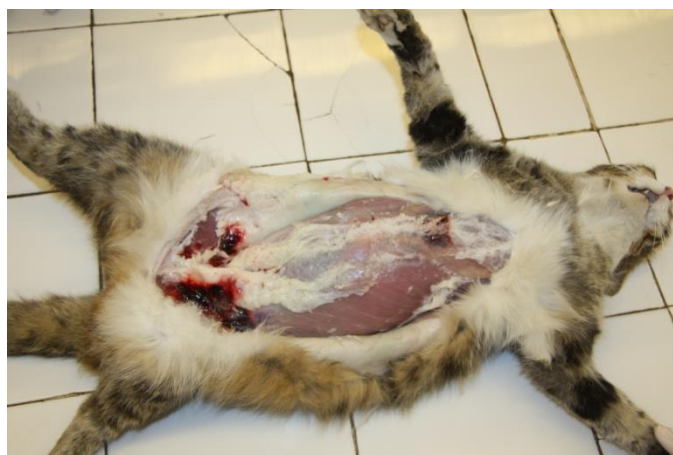

Рисунок 6. Вскрытие трупа кошки

Вскрытие трупов кроликов

Задание 13. Изучить методику вскрытия, освоить технику вскрытия трупов кроликов.

Кролики относятся к классу млекопитающих животных, отряду зайцеобразных. Выведено много пород кроликов для получения мяса, меха, пуха (белый великан, ангорский кролик и др.).

Методика вскрытия

Труп кролика укрепляют в спинном положении. Снимают кожу. Наружный осмотр и вскрытие полостей тела производят в обычном порядке.

Селезенку отделяют вместе с сальником от желудка, накладывают две лигатуры на пищевод у входа в желудок, перерезают пищевод между лигатурами, а также две связки, соединяющие желудок с диафрагмой и печенью.

Желудок отделяют вместе с тонким и толстым кишечником. Другие органы извлекают обычным способом.

Обращают внимание на заболевания, которые часто встречаются у кроликов (вирусный ринит, эймериоз, миксоматоз, спирохетоз, токсоплазмоз, пастереллез, стафилококкоз, некробактериоз, тимпаний, коринобактериоз, туляремия, пневмония, гастроэнтериты, алиментарная дистрофия в др.).

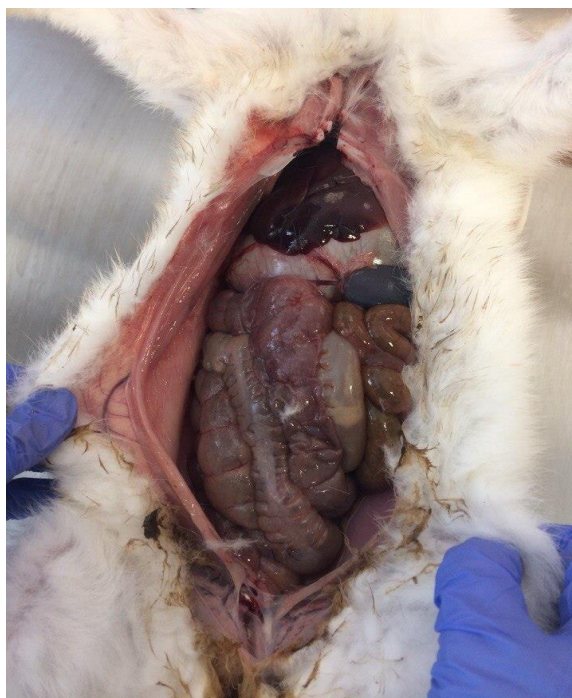

Рисунок 7. Вскрытие трупа кролика

Вскрытие трупов птиц

Задание 14. Изучить анатомические особенности, методику вскрытия, освоить технику вскрытия трупов птиц.

Методика вскрытия.

Трупы птиц вскрывают в спинном положении. Паренхиматозные органы извлекают отдельно, а желудочно-кишечный тракт (включая пищевод и глотку) – единым (одним) органом комплексом.

Возраст у птиц определяют по оперению. После седьмой недели жизни более точно возраст определяют по смене маховых перьев. В крыле десять маховых перьев первого порядка. Через каждые две недели последовательно выпадает одно маховое перо.

Перед вскрытием трупа птиц его смачивают водой или дезинфицирующей жидкостью (чтобы не летели перья и пух), затем ощипывают и удаляют перо и пух с шеи, головы, груди, живота; делают разрез кожи по средней линии от подклювья до ануса и осторожно снимают кожу с шеи, груди и живота. Отпрепаровав кожу с груди и живота, отделяют ее с конечностей и делают надрезы в области паха по направлению к головкам бедренных костей. После этого берут конечности руками и сильным движением вылушивают бедренные кости из тазобедренных суставов.

Для извлечения органов грудобрюшной полости делают разрез по средней линии от края грудной кости до клоаки, затем от конца грудной кости вправо и влево ножницами делают разрез до подреберья. Приподнимают грудную кость и осматривают заднегрудные воздухоносные мешки. Далее подрезают ребра с обеих сторон грудной кости, каракоидную кость, ключицу и снимают грудную кость. Затем извлекают отдельные органы.

После извлечения кишечника открываются для осмотра легкие, яичник, семенники (у мужских особей), почки, надпочечники.

Сердце птиц ввиду малых размеров вскрывают одним разрезом через верхушку до основания с таким расчетом, чтобы на две половины были разрезаны одновременно оба желудочка и оба предсердия.

Для вскрытия ротовой полости браншу ножниц вводят в нее в направлении к правому углу гортани. Разрез проводят с левой стороны от угла ротовой полости и перерезают ножницами костное основание подклювья. После этого отгибают подклювье в сторону, и исследователю открывается вся ротовая полость с языком, гортанью, твердым нёбом, воздухоносной щелью, глоткой (вход в пищевод).

Головной мозг в зависимости от возраста птиц вскрывают двумя способами. У молодых птиц и птенцов, у которых еще не наступило окостенение черепа, черепную коробку вскрывают маленькими остроконечными ножницами.

Разрез начинают от затылочного отверстия с правой стороны. Эта линия разреза должна пройти позади глазных орбит к затылочному отверстию. После

снятия черепной коробки осторожно извлекают большие полушария, мозжечок и продолговатый мозг.

Второй способ извлечения головного мозга больше применим к взрослой птице, у которой наступило окостенение черепа, причем разъединяют череп на две половины. Надклювье не распиливают. Половинки головного мозга с обеих сторон извлекают концом ножа или скальпеля.

При необходимости исследуют спинной мозг. Спинномозговой канал вскрывают следующим образом: очищают позвоночный столб от мягких тканей и удаляют костными ножницами все костные отростки так, чтобы вентральная и дорсальная поверхности были по возможности ровными. Затем эти поверхности распиливают тонкой пилой по средней линии. Вскрывать спинномозговой канал можно также перекусыванием костными щипцами или ножницами дужек позвонков, предварительно расчленив спинномозговой канал на три части: шейную, грудную, пояснично-крестцовую.

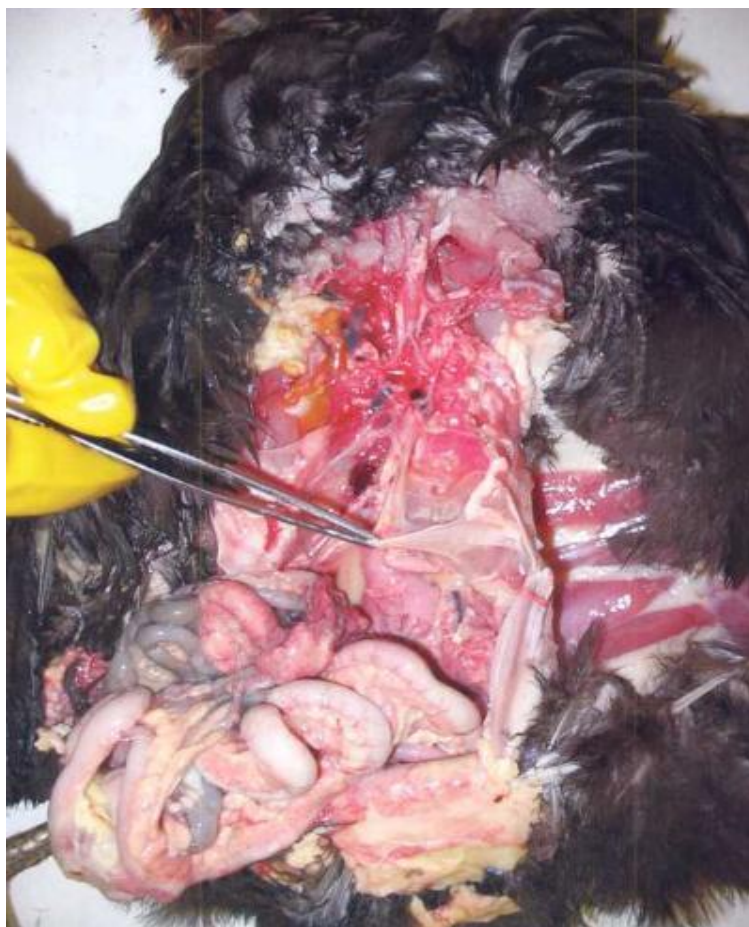

Рисунок 8. Вскрытие трупа птицы

III. ДОКУМЕНТАЦИЯ ВСКРЫТИЙ

Задание 15. Изучить разделы протокола вскрытия трупов, порядок и правила его заполнения. Уяснить болезни, называемые основными, сочетанными, сопутствующими, конкурирующими.

Основным документом патологоанатомического исследования трупа павшего и вынужденно убитого животного является протокол вскрытия. Он состоит из введения, описательной (исторической) и заключительной частей (Приложение 1).

В вводной части протокола вскрытия указывают - вид, пол, возраст, кличку, № паспорта и принадлежность животного, а затем приводят краткие анамнестические и клинические данные, результаты лечения, дату смерти, время и место вскрытия, кем и в присутствии кого производилось исследование трупа.

Умело собранные анамнестические данные имеют большое диагностическое значение, они позволяют выяснить причину и условия возникновения заболевания, пути заноса инфекции, обстоятельства и род отравления животных. Так, например, при подозрении на "колики" лошадей важно выяснить режим эксплуатации и кормления их, какие корма задавались животному, и как протекало заболевание, а при предположении на отравление, кроме качества кормов и условий приготовления их, большое диагностическое значение приобретают внезапность болезни, ее массовость, однотипность клинической картины заболеваний и высокая смертность. Если заболевшие животные подвергались клиническому исследованию и лечению, тогда следует приводить клинический диагноз и результаты примененной терапии. При инфекционных болезнях необходимо выяснить санитарно-эпизоотологическое состояние хозяйства, пути заноса и причины распространения инфекции, результаты ранее проведенных вскрытий и лабораторных исследований (если они проводились).

В протоколе вскрытия наиболее важной является **описательная часть**, где приводятся объективные данные наружного и внутреннего осмотра трупа. Описательная часть протокола служит обоснованием патологоанатомического

диагноза, поэтому в ней следует, по возможности, полнее и точнее отразить морфологические изменения тканей и органов. Нельзя подменять описание состояния органов названием патологоанатомического процесса, как то: «отек легких», «миокардит», «разрыв желудка» и т.д. Это лишает возможности проверить достоверность приводимых патологических процессов. Так, например, о прижизненности разрыва желудка, кишечника или какого-либо другого органа можно судить лишь по состоянию краев разрыва, наличию кровоизлияний и воспалительной реакции, без этих данных могут возникнуть сомнения в правильности такого рода заключения. Дефекты, допущенные при исследовании органов и оформлении описательной части протоколов вскрытия, обесценивают диагностическое значение этого документа и не могут быть в дальнейшем исправлены.

При диагностических вскрытиях в описательной части протокола приводят подробные данные об измененных органах, о путях развития патологического процесса, а в отношении остальных нормальных органов ограничиваются указанием, что они без видимых изменений или в пределах нормы. В целях экономии времени допускается также суммарное описание изменений парных органов, лимфатических узлов, видимых слизистых оболочек и головного мозга с внесением тех или иных особенностей, обнаруженных в отдельных органах.

При оформлении протокола вскрытия приходится учитывать ценность вскрываемого животного и эпизоотическую ситуацию хозяйства.

Существуют две схемы описания внутреннего осмотра трупа:

1. По анатомо-физиологическим системам органов;
2. По полостям тела.

Обе эти схемы имеют свои достоинства и недостатки. При описании внутреннего осмотра по первой схеме создается более полное представление о патоморфологических изменениях органов той или другой системы. Это облегчает анализ и последующее обобщение данных вскрытия. При многих незаразных, инфекционных и инвазионных болезнях животных наиболее характерные,

типичные изменения развиваются в органах какой-либо системы, которые имеют большое диагностическое значение. Так, например, при гриппе свиней наиболее характерны изменения органов дыхания, при вирусном гастроэнтерите поросят - органов пищеварения, при лейкозах - органов кроветворения, а при паралитической миоглобинурии лошадей - скелетной и сердечной мышцы и т.д. Недостатком этой схемы описательной части протокола является лишь то, что она не соответствует порядку извлечения и исследования органов животных. Поэтому эта схема не получила широкого распространения в ветеринарной практике.

Описание патоморфологических изменений органов по полостям тела, т.е. по месту их естественного расположения, хотя больше соответствует ходу вскрытия трупов животных, но при составлении протоколов по этой схеме приходится искусственно разъединять некоторые анатомо-физиологические системы. Например, органы пищеварения приходится описывать в трех местах - при описании органов брюшной полости, грудной и ротовой полостей.

В зависимости от применяемой схемы составления описательной части протокола вскрытия изменяется и объем наружного осмотра. При описании изменений органов по полостям тела объем наружного осмотра увеличивается и включает нижеследующие пункты:

1. Положение и внешний вид трупа (телосложение, развитие, упитанность и конфигурация трупа).
2. Трупные явления.
3. Истечения из естественных отверстий и состояние видимых слизистых оболочек.
4. Кожа и подкожная клетчатка.
5. Наружные половые органы и вымя.
6. Поверхностные лимфатические узлы (подчелюстные, предлопаточные, подколенной складки, наружные паховые и др.).
7. Слюнные железы.
8. Скелетные мышцы.

9. Конечности и суставы.

Этот порядок описания наружного осмотра соответствует методике исследования трупов животных и является очень простым, а при необходимости он может быть изменен и дополнен новыми пунктами. Например, при насильственных смертях данные первичного осмотра и описания положения трупа имеют большое значение при установлении причины и рода смерти, поэтому следует более подробно описывать положение трупа, наличие рвотных масс, сгустков крови и др., а при инфекционных и незаразных болезнях этот пункт может быть опущен.

Если внутренний осмотр описывается по анатомо-физиологическим системам органов, то в разделе наружного осмотра приводят лишь данные общего обзора трупа, описание трупных явлений, видимых слизистых оболочек и кожи.

Порядок описания состояния полостей тела и отдельных органов является более или менее сходным. Обычно описание полостей тела начинают с определения количества и характера содержимого, а затем отмечают топографию (положение) органов и состояние серозного покрова. При описании компактных органов вначале приводят изменения формы, объема, веса, консистенции и окраски органа, а потом описывают состояние поверхности разреза их (влажность или сухость, рельеф поверхности разреза и окраску), кровенаполнение сосудов и рисунок строения. Если орган не имеет постоянного объема, например, легкие, то указывают степень расширения или сокращения, спадения его. Описание полых органов начинают с характеристики их степени растяжения, наполнения, количества и характера содержимого, а затем указывают изменения слизистой оболочки, подслизистого слоя и кишечной стенки.

Обнаруживаемые на вскрытии очаговые поражения органов (некрозы, гнойники, кисты, рубцы, опухолевые разрастания, изъязвления и др.), описывают после общей характеристики строения органа.

Разумеется, что приведенная выше схема описания органов должна быть видоизменена и расширена с учетом их анатомо-физиологических особенностей, о чем сказано в разделе методики исследования органов.

Результаты лабораторных диагностических исследований мазков крови, отпечатков с поверхности разреза органов и слизистых оболочек на вирусные тельца включения и других объектов, выполненные вскоре после вскрытия в условиях ветлечебницы, следует привести после описательной части протокола в разделе **дополнительных исследований**.

Заключительная часть протокола вскрытия состоит из патологоанатомического диагноза и заключения.

Патологоанатомический диагноз вытекает из описательной части протокола и представляет собой определение прижизненных изменений органов и тканей посредством общепринятых патологоанатомических терминов. Патологоанатомический диагноз должен быть кратким, конкретным и не следует его загромождать перечислением второстепенных, мало характерных патологических процессов, но вместе с тем в нем следует правильно отразить патоморфологическую сущность основного заболевания, его осложнений и сопутствующей болезни.

Составление такого патологоанатомического диагноза требует от вскрывающего тщательного исследования трупа, умелого анализа и обобщения результатов вскрытия. Сложность составления его связано с тем, что при исследовании любого трупа животного мы имеем дело с различными сочетаниями прижизненных патологических процессов с агональными изменениями и трупными явлениями. При этом трупные изменения могут сильно затушевывать прижизненные патологические процессы, а под влиянием механизма смерти нередко происходит усиление прижизненных изменений, обусловленных болезнью, в частности, ярче выступают кровоизлияния, застойная гиперемия и отеки.

Характер и интенсивность развития трупных изменений, кроме внешних условий и давности смерти, хотя и зависит от прижизненных патологических процессов, но не обладают какой-либо специфичностью в отношении конкретных нозологических форм. Поэтому трупные изменения не следует выносить в патологоанатомический диагноз.

Патоморфологические изменения органов и тканей, связанные с меха-

низмом смерти, наиболее ярко выступают при насильственной смерти и имеют большое значение для установления генеза и рода смерти. У животных, павших от различных болезней, агональные изменения тесно переплетаются с прижизненными патологическими процессами и даже трудно бывает отдифференцировать их. Кроме того, многим болезням свойственны определенные механизмы смерти и изменения, вызываемые ими, приобретают диагностическое значение наравне с патологическими процессами, присущими самим нозологическим формам. Так, например, при тимпании рубца жвачных, остром расширении желудка и метеоризме кишечника у лошадей, как правило, смерть наступает от остановки дыхания и некоторые признаки асфиксии (цианоз слизистых оболочек, карминовый отек легких) считаются характерными для этих заболеваний и выносятся в патологоанатомический диагноз.

Прижизненные патоморфологические изменения, в свою очередь могут быть вызваны основным заболеванием, его осложнениями, фоновой и сопутствующей болезнью. Только на основе тщательного анализа результатов вскрытия с учетом динамики картины болезни и данных лабораторных исследований можно правильно разобраться в этих группах патологических процессов.

Оперирование этими понятиями позволяет врачу мысленно дифференцировать целостный патологический процесс на отдельные относительно самостоятельные "блоки", выделить его ведущее звено и уяснить роль побочных, сопутствующих факторов, внутренних условий, могущих осложнить течение и исход основного заболевания, наметить неотложные лечебно-профилактические мероприятия.

Основным заболеванием считается та болезнь, которая непосредственно сама по себе или через осложнения вызвала гибель животного. Основным заболеванием может быть только самостоятельная нозологическая форма, определенная инфекционная, инвазионная или незаразная болезнь. При определении основного заболевания необходимо учитывать главенствующие патологические процессы, выяснить их патогенетическую взаимосвязь и сопо-

ставлять данные вскрытия с клинической картиной болезни. При многих заболеваниях сельскохозяйственных животных развиваются типичные патоморфологические изменения и посмертная диагностика их является несложной, например, при "коликах" лошадей, тимпании жвачных, туберкулезе кур, паратифе свиней и т.д. В тех случаях, когда картина вскрытия бедна и нехарактерна, приходится тщательно выяснить эпизоотическую ситуацию в хозяйстве, динамику заболеваемости и смертности животных, клиническую картину болезни и отправлять соответствующий патологический материал для специальных лабораторных исследований. На основании вдумчивого анализа и обобщения всех этих данных удастся правильно определить основное заболевание.

Врач всегда должен помнить, что квалификация им какого-либо заболевания в качестве основного либо не основного (фоновое, осложнения или сопутствующего) имеет смысл нередко только применительно к данной, конкретной диагностической ситуации. В частности, ни за одним заболеванием не может быть закреплена названия "основного" без сопоставления его с другими, имеющимися в органах павшего животного патологическими процессами, без оценки степени их тяжести, стадии и динамики развития. Одно и то же заболевание в сочетании с данными болезнями и именно у данного животного является основным, в то время как в контексте других заболеваний или у другого животного оно будет не основным.

При массовой гибели животных необходимо сопоставлять картину вскрытия нескольких трупов. Путем сравнительной оценки результатов вскрытий по возможности большего количества трупов, с учетом вариации клинической картины болезни, возраста и упитанности животных, легче удастся выявить основную болезнь и создается большая уверенность в правильности установленного диагноза. Но иногда наблюдается сочетание двух смертельных заболеваний, например, вирусной пневмонии и паратифа поросят, туберкулеза и лейкоза крупного рогатого скота, бабезиоза и отравления хлорофосом и др. При этом по картине вскрытия не всегда представляется возможным определить, какое из них сыграло основную роль в смертельном исходе. Такие комби-

нированные болезни принято называть **конкурирующими**, и приравнивают их к основным заболеваниям. **Конкурирующими** называются два одновременно обнаруженных заболевания, относительно независимые друг от друга в этиологическом и патогенетическом отношениях, каждое из которых в отдельности могло быть причиной смерти.

Комбинацию двух в отдельности не смертельных заболеваний, приведших к гибели больного животного, называют **сочетанными болезнями**.

В этом случае речь должна идти о характеристике взаимодействия двух (или более) заболеваний, результат которого зависит от приблизительно равного участия в нем каждой из взаимодействующих сторон. При этом следует подчеркнуть этиологическую и патогенетическую самостоятельность сочетанных заболеваний. Как уже указывалось, серьезную угрозу для жизни животного сочетанные заболевания могут создать лишь сообща, дополняя, усиливая в известном смысле, друг друга. Взятые в отдельности такой меры угрожающего воздействия на организм они создать не в состоянии.

К осложнениям болезней относят те патологические процессы, которые возникают вторично, и их развитие непосредственно не связано с причиной основного заболевания.

Осложнения возникают на фоне основного заболевания, в разгаре его развития или после угасания основных симптомов болезни и они имеют свою причину. При этом патогенное действие этих этиологических факторов проявляется лишь при определенных условиях, возникающих в процессе переболевания животного основной болезнью. Обычно такими условиями являются понижение защитных сил и изменения иммунологической реактивности организма больного животного, прогрессирующие патоморфологические изменения и нарушения функции органов и др. Если осложнение развилось, то оно отягощает течение основного заболевания, изменяет клиническую картину его и часто является причиной летального исхода.

Многим заболеваниям свойственны однотипные осложнения, повторяемость их связана патогенетическими и клинико-анатомическими осо-

бенностями самих основных заболеваний, обуславливающими возможность проявления патогенного действия определенных вторичных этиологических факторов.

Болезни сельскохозяйственных животных, сопровождающиеся резким увеличением или расширением внутренних органов, обычно осложняются разрывом последних. Непосредственной причиной разрыва органов в этих случаях являются какие-либо внешние насилия (удар, ушиб, падение животного), или резкое перенапряжение сил самим больным животным. К такого рода осложнениям можно отнести, например, разрыв желудка и кишечника при метеоризме лошадей, разрыв селезенки при лейкозах и гемоспоририозах крупного рогатого скота, разрыв печени у кур при туберкулезе.

Некоторые инфекционные заболевания (грипп поросят, паратиф телят, ИНАН лошадей, чума плотоядных) нередко осложняются лобулярно-сливной катаральной бронхопневмонией, вызываемой секундарной аутоинфекцией воздухоносных путей. При этом осложнения со стороны легких чаще бывают у молодняка и у истощенных животных, особенно при неудовлетворительных зооигиенических условиях их содержания и под влиянием простудных факторов. Ящурные поражения конечностей крупного рогатого скота и свиней часто осложняются омертвением мягких тканей венчика, межкопытной щели и полным отпадением рогового башмака копытец на почве осложнения некробактериозом. К осложнениям можно отнести также развитие влажной гангрены легких при контагиозной плевропневмонии лошадей, эмболическую геморрагически-некротическую пневмонию при некробактериозах, появление обширных пролежней и др.

Иногда осложнения вызываются лечебными и хирургическими вмешательствами, а также на почве индивидуальной непереносимости животными некоторых лекарственных препаратов. Такого рода осложнения ничего общего не имеют с теми осложнениями, которые развиваются в процессе естественного течения основного заболевания. Поэтому осложнения (патологические процессы), связанные с ветеринарными диагностическими и лечебно-профилактическими мероприятиями, следует выделить в особую группу.

Однако не следует смешивать осложнения с остаточными явлениями и патологическими состояниями, являющимися следствием, исходом перенесенного основного заболевания. Обычно остаточные явления бывают не стойкими, со временем они исчезают или компенсируются.

Фоновым называется такое заболевание, которое имело важное значение в патогенезе основного заболевания или обусловило его тяжесть и сыграло роль в возникновении и неблагоприятном течении осложнений. Различия между основным и фоновым заболеваниями следует усматривать в следующем:

а) фоновое заболевание всегда предшествует основному, последнее возникает (и развивается) "на фоне" и с участием фонового заболевания, которое способствует, создает благоприятные условия для возникновения основного заболевания;

б) в отличие от основного, фоновое заболевание (как и осложнения) не составляет главного содержания патологических процессов в больном организме и не является причиной смерти.

Сопутствующими болезнями или побочными находками называются такие патологические процессы, которые часто предшествуют основному заболеванию, не имеют с ним и его осложнениями прямой патогенетической связи.

Заболевания, квалифицируемые как сопутствующие, имеют своим содержанием патологические процессы преимущественно местного характера с региональной ограниченностью морфофункциональных и метаболических нарушений.

Сюда относятся хронические воспалительные процессы, доброкачественные опухоли, гельминтозные поражения и различного рода патологические состояния, а также некоторые хронические инспекционные, инвазионные и микотические заболевания (актиномикоз, кандидамикоз). Эти патологические процессы и болезни нередко обнаруживаются лишь на вскрытии и являются как бы случайной находкой, как например, хронические катар желудка, эхинококкоз печени, облитерирующий перикардит, бронхоэктазы, очаговая карнификация, инкапсулированные гнойники и некрозы легких. Сопутствующими

щие болезни снижают резервные возможности пораженных органов и оказывают неблагоприятное влияние на течение основного заболевания.

В патологоанатомическом диагнозе вначале перечисляются изменения, являющиеся характерными, типичными для основного заболевания, а затем приводят осложнения и изменения, вызванные сопутствующей болезнью. При патогенетическом подходе к анализу патоморфологических изменений органов и тканей, обнаруживаемых на вскрытии трупа и умелом сопоставлении их с клинической картиной болезни, довольно легко удастся определить основное заболевание, его осложнения, фоновую и сопутствующую болезнь.

Ситуация, отображаемая понятием «конкурирующие заболевания» обязывает врача быть предельно внимательным к каждому из двух (или более) равно опасных заболеваний в органах павшего животного и продумать соответствующую гибкую тактику диагностических и оздоровительных мер.

Порядок перечисления патоморфологических процессов, типичных для основного заболевания, может варьировать в зависимости от характера болезни. При незаразных, инфекционных и инвазионных болезнях, сопровождающихся развитием типичных местных изменений в начале патологоанатомического диагноза, приводят наиболее характерные, первичные местные поражения; а затем перечисляются остальные патологические процессы в соответствии с ходом их развития и патогенетической взаимосвязи. Так, например, при тромбоэмболических коликах лошадей составление патологоанатомического диагноза лучше начать с указания тромбоза соответствующей артерии, а затем можно отметить геморрагический инфаркт кишечника и метеоризм желудочно-кишечного тракта. При сальмонеллезе телят целесообразнее первым пунктом патологоанатомического диагноза привести острое катаральное или катарально-геморрагическое воспаление сычуга и тонкого отдела кишечника, а затем следует отметить наличие мелких очаговых некрозов печени, сильное увеличение селезенки, дистрофические изменения паренхиматозных органов, множественные кровоизлияния и обезвоженность организма. При септических и генерализованных инфекционных болезнях, когда

местные изменения макроскопически не выявляются или мало характерны, составление патологоанатомического диагноза лучше начинать с перечисления общих патоморфологических процессов, а потом следует привести более или менее типичные изменения отдельных органов.

Исходя из патологоанатомического диагноза и учитывая анамнестические, клинические, эпизоотологические данные и результаты лабораторных исследований (если таковые проводились), дают уже нозологическое заключение.

Заключение - наиболее ответственная часть протокола и является итогом проведенного исследования трупа павшего или вынужденно убитого животного. Оно может быть составлено по нозологическому или танатологическому принципу.

Нозологическое заключение (от греч. слова «нозос» - болезнь) представляет собой диагноз основного заболевания и его осложнений, обусловивших смерть животного. Так, например, «Паралитическая миоглобинурия», «Бациллярная рожа свиней», «Контагиозная плевропневмония лошадей», осложненная гангреной легких, «Чума свиней, осложненная сальмонеллезом» и т.д. В случае гибели животных от конкурирующих или сочетанных заболеваний в заключение следует приводить оба заболевания.

Если животное пало от болезни, имеющей множественную этиологию, то в заключении следует привести конкретную причину заболевания исследуемого животного. Например, «Тимпания рубца, вызванная поеданием клеверной отавы», «Метеоризм желудочно-кишечного тракта лошади, развившийся вследствие скармливания испорченной гороховой муки или ржаного хлеба».

В тех случаях, когда картина вскрытия трупа мало характерна, в частности, при кормовых отравлениях, болезнях новорожденных, бешенстве сельскохозяйственных животных приходится ограничиваться лишь высказыванием своего, обоснованного на объективных данных, подозрения на ту или иную болезнь, например, «подозрение на бешенство», «подозрение на отравление солином», «подозрение на чуму свиней». Разумеется, что такое предварительное заключение в дальнейшем должно быть подтверждено или исключено допол-

нительными клиническими, патологоанатомическими и лабораторными исследованиями соответствующего патологического материала, направляемого в ближайшую ветлабораторию с учетом эпизоотического состояния животноводческого хозяйства.

При смешанных инфекциях или при комбинации инфекционного заболевания с инвазионной или незаразной болезнью в заключении следует привести как основное заболевание, а также и сопутствующую болезнь. В животноводческих хозяйствах нередко встречаются комбинации бруцеллеза крупного рогатого скота с туберкулезом, сальмонеллеза свиней с вирусной пневмонией или аскаридозом, а у овец бывает одновременное поражение различными гельминтами. В таких случаях в картине вскрытия, хотя преобладают изменения, вызванные основным заболеванием, но умелое выявление сопутствующей болезни нацеливает практических ветработников на проведение комплекса лечебно-профилактических мероприятий, направленных против обеих болезней.

Задачей танатологического (от греч. «танатос» - смерть) заключения является выяснение причин и динамики развития смерти. Как известно, смерть представляет собою сложный биологический процесс и объяснение ее какой-либо одной причиной, без учета всего комплекса внешних и внутренних условий, является неполным и довольно примитивным. Каждому ветработнику хорошо известно, какое большое влияние оказывают на течение и исход болезни условия содержания, кормления и характер эксплуатации заболевших животных, а также возраст, упитанность, предшествующая тренировка, конституциональные аномалии, последствия ранее перенесенных ими заболеваний и терапевтические вмешательства.

Успешное составление танатологического заключения возможно лишь при тщательном исследовании свежего трупа, широком использовании клинических данных и результатов лабораторных исследований. Например, лошадь пала от асфиксии на почве метеоризма кишечника, развившегося вследствие скармливания большой порции овса после тяжелой работы при наличии хронического катара желудка.

IV. Задания и контрольные вопросы к зачету

Задания

Группам студентов, состоящим из 3-4 человек, произвести вскрытие трупа животного по соответствующей для этого вида методике; дать полное описание обнаруженных патологических изменений в органах и тканях, оформить протокол вскрытия; определить заболевание, которому они свойственны, сформулировать патологоанатомический диагноз и дать предварительное заключение о причине смерти.

Контрольные вопросы к зачету

1. Классификация причин смерти;
2. Развитие процесса смерти;
3. Признаки смерти (первичные, вторичные, третичные);
4. Значение патологоанатомического вскрытия;
5. Техника безопасности при вскрытии трупов животных;
6. Структура патологоанатомического протокола вскрытия;
7. Патологоанатомический диагноз;
8. Место вскрытия трупов животных;
9. Внешнее исследование трупа;
10. Методы извлечения органов;
11. Методика исследования органов брюшной полости;
12. Методика исследования органов грудного комплекса;
13. Методика исследования органов мужской и женской половой системы;
14. Исследование головы;
15. Исследование костной системы;
16. Исследование суставов, связок, сухожилий;
17. Исследование мышц;
18. Методика вскрытия жвачных животных;
19. Методика вскрытия непарнокопытных;
20. Методика вскрытия свиней;

21. Методика вскрытия плотоядных;
22. Методика вскрытия птицы;
23. Отличие трупных изменений от прижизненных патологических процессов;
24. Аутолиз: сроки возникновения, развитие аутолитических изменений в трупе;
25. Основное заболевание;
26. Осложнения заболевания;
27. Конкурирующие заболевания;
28. Сопутствующие заболевания;
29. Сочетанные заболевания.

Протокол
патологоанатомического вскрытия №

Вид животного _____ пол _____ возраст _____

Порода _____ масть _____

Животное принадлежало _____

Дата смерти _____ Место и дата вскрытия _____

Вскрытие производил _____

При вскрытии присутствовали _____

Анамнестические данные _____

Телосложение, упитанность, трупные явления _____

Кожа и подкожная клетчатка _____

Видимые слизистые оболочки и поверхностные лимфоузлы _____

Мышцы, кости, суставы _____

Грудная полость _____

Сердце _____

Легкие и трахея _____

Брюшная полость _____

Пищевод, желудок _____

Тонкий кишечник _____

Толстый кишечник _____

Селезенка _____

Печень и поджелудочная железа _____

Почки _____

Мочевой пузырь _____

Половые органы _____

Головной мозг _____

Спинной мозг _____

Органы внутренней секреции _____

Гистологическое исследование _____

Бактериологическое исследование _____

Патологоанатомический диагноз _____

Заключение _____

Подпись лица, производившего вскрытие _____

Подписи лиц, присутствовавших при вскрытии _____

Список литературы

1. Башина С.И., Минченко В.Н, Ткачев Д.А. Морфология животных: учеб.-метод. пособие. Брянск: Изд-во Брянский ГАУ, 2015. 41 с.
2. Жаров А.В. Патологическая анатомия животных: учебник для вузов. СПб.: Лань, 2021. 604 с.
3. Латыпов Д.Г., Залялов И.Н. Вскрытие и патологоанатомическая диагностика болезней животных: учеб. пособие. 2-е изд., перераб. СПб.: Изд-во «Лань», 2015. 384 с.
4. Минченко В.Н., Дилмуродов Н.Б., Малявко И.В. Анатомия животных. Раздел: Общая анатомия животных и глоссарий: учеб.-метод. пособие для студентов института ветеринарной медицины и биотехнологии. Брянск: Изд-во Брянский ГАУ, 2018. 64 с.
5. Патологическая физиология и патологическая анатомия животных / А.В. Жаров, Л.Н. Адамушкина, Т.В. Лосева, А.П. Стрельников; под ред. А.В. Жарова. СПб.: Лань, 2021. 416 с.
6. Патоморфологическая диагностика болезней животных: атлас-альбом / Б. Белкин, А. Жаров, В. Прудников, В. Барсуков, Н. Малахова. М.: «Аквариум-Принт», 2013. 232 с.
7. Салимов В.А. Практикум по патологической анатомии животных: учеб. пособие. 3-е изд., испр. и доп. СПб.: Изд-во «Лань», 2018. 256 с.
8. Симонова Л.Н., Симонов Ю.И., Черненко В.В. Болезни молодняка сельскохозяйственных животных: учеб. пособие. Брянск, 2018. 75 с.
9. Симонова Л.Н., Симонов Ю.И. Болезни птиц незаразной этиологии: учеб. пособие. Брянск: Изд-во Брянский ГАУ, 2019. 90 с.
10. Симонова Л.Н., Симонов Ю.И., Черненко В.В. Незаразные болезни пушных зверей: учеб. пособие. Брянск: Изд-во Брянский ГАУ, 2016. 48 с.
11. Ткачева Л.В. Патологическая физиология: рабочая тетрадь для лабораторных занятий по теме: «Патофизиология периферического кровообращения и микроциркуляции». Брянск: Изд-во Брянский ГАУ, 2017. 29 с.

Учебное издание

Адельгейм Евгения Егоровна,
Горшкова Елена Валентиновна,
Минченко Виктор Николаевич

ПАТОЛОГИЧЕСКАЯ АНАТОМИЯ ЖИВОТНЫХ

Учебно-методическое пособие к проведению лабораторно-практических занятий и
для прохождения учебно-клинической практики со студентами института
ветеринарной медицины и биотехнологии, обучающихся по специальности
36.05.01 «Ветеринария» очной и заочной форм обучения

Редактор Осипова Е.Н.

Подписано к печати 06.07.2021 г. Формат 60x84 ¹/₁₆.
Бумага офсетная. Усл. п. л. 4,06. Тираж 25 экз. Изд. № 6981.

Издательство Брянского государственного аграрного университета
243365 Брянская обл., Выгоничский район, с. Кокино, Брянский ГАУ