

МИНИСТЕРСТВО СЕЛЬСКОГО ХОЗЯЙСТВА
РОССИЙСКОЙ ФЕДЕРАЦИИ

ФГБОУ ВО Брянский ГАУ

Институт ветеринарной медицины и биотехнологии

Кафедра нормальной и патологической морфологии
и физиологии животных

С.И. Башина

МОРФОЛОГИЯ ЖИВОТНЫХ

Учебно-методические указания и задания
к учебной практике для студентов обучающихся
по направлению подготовки 36.03.02 Зоотехния,
профиль «Технология производства продукции
животноводства
(по отдельным отраслям или их сочетаниям)»

Брянская область, 2021

УДК 591.4 (076)

ББК 28.66

Б 33

Башина, С. И. Морфология животных: учебно-методические указания и задания к проведению учебной практики со студентами института ветеринарной медицины и биотехнологии по направлению подготовки 36.03.02 Зоотехния. Профиль «Технология производства продукции животноводства (по отдельным отраслям или их сочетаниям)» / С. И. Башина. - Брянск: Изд-во Брянский ГАУ, 2021. - 44 с.

Цель учебной практики – выработать навыки обращения с домашними животными и закрепить знания, полученные на лекциях и лабораторных занятиях на живых объектах: крупный рогатый скот, свинья, лошадь и собака с учетом их возрастных, половых, породных и индивидуальных различий.

Рецензент: к. вет. наук., доцент В.В. Черненко.

Рекомендовано к изданию методической комиссией института ветеринарной медицины и биотехнологии, протокол № 7 от 27.04.2021 года.

© Брянский ГАУ, 2021

© Башина С.И., 2021

Введение

Объем и содержание курса морфологии сельскохозяйственных животных определяются потребностями зооинженера в организации и проведении производственной работы по разведению, содержанию, уходу, кормлению и эксплуатации животных.

Морфология животных является первой фундаментальной дисциплиной, от усвоения которой во многом зависит успех изучения последующих дисциплин по зоотехнии. Освоить морфологию по учебнику и практикуму невозможно. Необходимо иметь знания о нормальной форме наружных частей тела и расположении отдельных органов в различных областях тела и естественных полостях. В этом вопросе велико значение учебной (общепрофессиональной) практики по морфологии, которая проводится на животноводческих физиологическом дворе Брянского ГАУ и учебно-спортивной конферма университета.

Цель учебной практики – выработать навыки обращения с домашними животными и закрепить знания, полученные на лекциях и лабораторных занятиях на живых объектах: крупный рогатый скот, свинья, лошадь и собака с учетом их возрастных, половых, породных и индивидуальных различий.

Согласно ФГОС ВО, во время прохождения учебной практики по морфологии животных, студенты должны освоить следующие компетенции:

ОПК-1: Способен определять биологический статус, нормативные общеклинические показатели органов и систем организма животных, а также качества сырья и продуктов животного происхождения.

ОПК-2: Способен осуществлять профессиональную деятельность с учетом влияния на организм животных природных, социально-хозяйственных, генетических и экономических факторов.

ОПК-3: Способен осуществлять профессиональную деятельность в соответствии с нормативными правовыми актами в сфере агропромышленного комплекса.

ОПК-4: Способен обосновывать и реализовывать в профес-

сиональной деятельности современные технологии с использованием приборно-инструментальной базы и использовать основные естественные, биологические и профессиональные понятия, а также методы при решении общепрофессиональных задач.

ОПК-5: Способен оформлять документацию с использованием специализированных баз данных в профессиональной деятельности.

ОПК-6: Способен идентифицировать опасность риска возникновения и распространения заболеваний различной этиологии.

ПКО-1: Способен проводить научные исследования по общепринятым методикам, осуществлять обобщение и статистическую обработку результатов опытов, формулировать выводы.

ПКО-2: Способен проводить сбор информации и анализ литературных источников в области животноводства.

Задачи учебной практики по морфологии следующие. 1. Изучить правила обращения с животными и некоторыми видами их фиксации. 2. Определить плоскости, термины и области тела животного. 3. Изучить топографию отделов и областей брюшной полости. 4. Используя методы осмотра, пальпации (ощупывания) изучить соматические, висцеральные и интегрирующие системы организма.

Для более прочного усвоения материала и приобретения навыков и умений самостоятельной работы перед началом практики студенты объединяются в звенья по 3-4 человека. В каждом звене назначается старший – студент-звеньевой, ответственный за звено. Каждое звено обеспечивается учебно-методическими указаниями и заданиями, а также животными. Самостоятельная работа студентов в период учебной практики под руководством преподавателя должна носить учебно-исследовательский характер. Результаты работы ежедневно записываются в тетрадь (дневник) по следующей форме:

Дата	Порядковый номер задания	Выполненная работа	Подпись преподавателя

В конце каждого дня практики дневник проверяется преподавателем. В период учебной практики обязательно используйте словарь анатомических терминов для закрепления латинских названий.

Учебная практика по анатомии рассчитана на 36 часов по типу проведения шестичасового занятия. Предлагается время учебной практики распределить следующим образом:

1 и 2-ой день – инструктаж по технике безопасности при работе с животными и правилами личной гигиены. Виды фиксации животных. Практика на физиологическом дворе.

3-ий день – учебная практика физиологическом дворе молодняка крупного рогатого скота, особенности организма.

4-ый день – учебная практика на физиологическом дворе, морфология свиней.

5-ый день – учебная практика на учебно-спортивной конферме, плоскости и области на теле лошади.

6-ой день – сдача дневников, прием зачета.

I. ТЕХНИКА БЕЗОПАСНОСТИ И ПРАВИЛА ОБРАЩЕНИЯ С ЖИВОТНЫМИ

Задание 1. Инструктаж по технике безопасности при работе с животными и некоторые виды их фиксации.

При работе с животными каждый студент должен соблюдать правила личной гигиены. Перед началом занятий и после окончания работы необходимо вымыть руки и обработать их дезинфицирующим раствором (какой имеется на кафедре).

Главное при обращении с животными – применить нужный прием, успокаивающий и обездвиживающий их, создать условия для безопасного исследования.

К началу практики животные должны быть накормлены, напоены и тщательно вычищены. Проводить занятия на больных, беспокойных и злых животных не рекомендуется.

Перед тем как приступить к исследованию животного, необходимо выяснить у обслуживающего лица его нрав и повадки, чтобы знать какие меры предосторожности принимать при осмотре. С животными следует обращаться спокойно и уверенно, не допуская грубости.

Крупный рогатый скот. Следует остерегаться боковых ударов тазовых конечностей и ударов рогами, особенно при обследовании вымени у коровы и мошонки у быка. В целях безопасности привязанное животное держат за рога, стоя рядом с его шеей. Если фиксация простым удержанием за рога не достаточна, захватывают одной рукой носогубное зеркальце. Если у животного длинный хвост его можно использовать для фиксации, им обводят одну из тазовых конечностей. Можно произвести повал животного. Для удержания быков-производителей применяют палку-водило, которую закрепляют на носовое кольцо и недоуздок с поводом.

Овцы и козы. Их держат за рога или шею. Можно валить на землю. После повала конечности связывают.

Свиньи. Животное подманивают кормом, чешут за ухом, живот или спину. Когда животное успокоится, быстрым движением схватывают его за уши и удерживают. Хорошо фиксировать свиней в стоячем положении. Для этого сделанную

на конце длинной веревки петлю затягивают на верхней челюсти позади клыков, а свободный конец привязывают к столбу. При такой фиксации животное не может лечь.

Лошади. Надо соблюдать большую осторожность. К животному следует подходить не прямо, а несколько наискосок – в направлении плеча и лопатки. Если она смотрит в левую сторону, к ней подходят слева, кладут правую руку на маклок для страховки и вплотную приближаются к животному, оглаживая его и ласково называя по кличке. Затем подходят к голове. Хорошо при этом дать кусок хлеба или сахара. На животное надевают недоуздок или уздечку. Можно привязать лошадь к коновязи. Наиболее надежна и безопасна фиксация лошади в станке. Иногда дополнительно используют закрутку на губу или ухо. Следует помнить, что лошадь может нанести удар тазовой конечностью (бьет назад), укусить, прижать к стене и наступить на ногу.

Собак приводят в намордниках и на поводке. Их нужно обследовать только в присутствии хозяина. Обычно ласковым обращением и поглаживанием по спине можно расположить к себе большинство собак. Если собака злая, то владелец одной рукой захватывает кожу в области затылка и шеи, локтем нажимает на спину, чтобы животное присело, а другой рукой сжимает челюсть. В этот момент исследователь сзади и несколько сбоку набрасывает на обе челюсти петлю из марлевого бинта и завязывает узлом, располагая его книзу. Свободные концы бинта прочно затягивают на затылке двойным узлом.

II. ПЛОСКОСТИ, ТЕРМИНЫ И ОБЛАСТИ ТЕЛА ЖИВОТНОГО

Задание 2. Проведите на животном три условные плоскости: сагиттальную, сегментальную и фронтальную. Вспомните, какие направления и термины употребляются по отношению каждой из плоскостей?

Задание 3. Изучите топографию областей на теле животного.

го. Тело позвоночного животного делится на две части: стволовую, или осевую и периферическую, или конечности. Стволовая часть имеет четыре отдела: голова, шея, туловище и хвост. Конечности имеют два отдела: пояса и свободные конечности. Каждый отдел стволовой и периферической частей имеет области, которые приводятся ниже.

Области мозгового отдела головы: затылочная, теменная, лобная, височная, околоушная, область век.

Области лицевого отдела головы: носовая, имеющая верхушку, спинку, корень и боковые части; подглазничная, щечная, скуловая жевательная, подбородочная, межчелюстная, ноздрей, верхней губы, нижней губы.

Шея и ее области: околоушной железы, верхняя шейная над телами позвонков, боковая шейная вдоль тел позвонков, нижняя шейная, глоточная, гортанная, трахеальная, предлопаточная, подгрудок.

Туловище имеет области: холки, спинная, реберная, грудинная, предгрудинная, поясничная, брюшная, мечевидного хряща, подвздошная, голодная ямка (околопоясничная), пупочная, паховая лонная, крестцовая, ягодичная, анальная, промежностная. Хвост имеет корень, тело и кончик. Круп: парные ягодичные области + область крестца.

Грудная конечность и ее области: плечевого пояса (лопатки), лопаточного хряща, предостная, заостная, область плеча, предплечья, кисть, или передняя лапа, запястье, пястье, палец, трехглавый край.

Тазовая конечность и ее области: бедра, коленной чашки, голень, стопа, или задняя лапа, заплюсна, плюсна, палец.

Знание областей имеет важное значение при описании локализации возможных патологических процессов, а также при проведении тех или иных промеров в зоотехнии.

III. КОЖА И ЕЕ ПРОИЗВОДНЫЕ

Задание 4. Изучите сравнительно-анатомические особенности кожи и волосяного покрова, используя методы осмотра и пальпации (ощупывания).

Преподаватель проводит краткую беседу со студентами о строении и значении кожи, вспоминаются и перечисляются ее производные.

Кожу по праву называют «зеркало» организма, так как на коже и волосяном покрове отражаются многие патологические процессы, протекающие в организме. Состояние кожи и ряда ее производных, как наиболее доступных эктосоматических органов, учитываются в ветеринарной и зоотехнической практике при постановке диагноза и оценке животных, так как их внешний вид, конституция, температура, чувствительность отражают состояние метаболизма и функций других систем организма.

На строение а, следовательно, и функцию самой кожи и ее производных влияют экологические факторы, в том числе антропогенные. Это, прежде всего, условия кормления и содержания и др., а также некоторые заболевания, в том числе кожные. При этом кожа может терять чувствительность, цвет, эластичность и упругость. Она становится сухой, жесткой и неэластичной. Волосы теряют блеск, взъерошены, склеены, более длинные, чем в норме.

Может наблюдаться общее потение: при заболевании сердца, эпилепсии, столбняке и др., а так же после введения адреналина, пилокарпина и салицилатов. Локальное (небольших участков) отмечается при травме периферических нервов и заболеваниях спинного мозга.

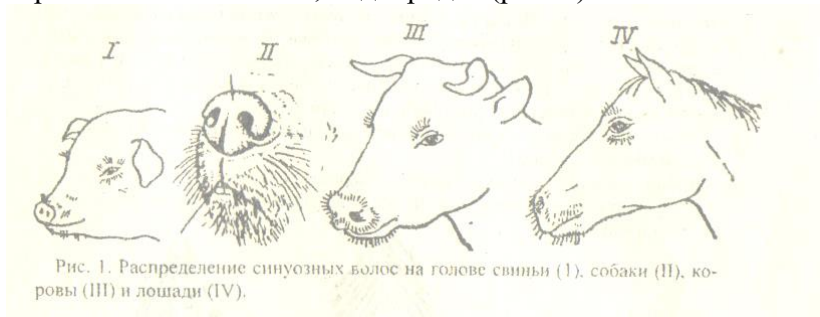
При осмотре животного следует обратить внимание на волосяной покров, который у здоровых животных гладкий и блестящий. На теле животного надо найти три типа волос.

1. Кроющие, или покровные, предохраняющие тело от колебаний температуры окружающей среды.

2. Длинные, толстые, образующие у крупного рогатого скота кисть хвоста. У лошадей – челку, гриву, хвост, щетки. У свиней щетина, вершины щетинок расщеплены, что хорошо видно под лупой, или малом увеличении микроскопа.

3. Осязательные, или синузозные волосы (вибриссы). Это чувствительные, или рецепторные волосы, так как стенки

корневых влагалищ, сумок и волосяных луковиц содержат рецепторы. Корни волос имеют синусы (полости), заполненные кровью. Такие волосы находятся на губах, возле ноздрей, верхнем и нижнем веке, подбородке (рис. 1).



Толщину и длину волоса определяют измерением, крепость – растяжением. Для определения эластичности берут 2-3 волоса и, согнув их дугой, отпускают один конец. Эластичный волос сейчас же выпрямляется.

Обратите внимание, что стержни волос к поверхности кожи расположены косо, придавая телу животного обтекаемость. Укладка стержней волос на поверхности кожи с направлением в определенную сторону носит название потока волос. Необходимо найти на теле животного следующие потоки волос (рис. 2).

1. Конвергирующий, когда стержни волос сходятся верхушками радиально к одному пункту.

2. Дивергирующий, когда стержни волос расходятся верхушками радиально в разные стороны от одного пункта.

3. Конвергирующий линейный, когда стержни волос сходятся верхушками на некотором протяжении с двух сторон, возникает как бы волосяной валик.

4. Дивергирующий линейный, когда при линейном расположении верхушки волос расходятся в две противоположные стороны.

5. Вихровой, или вихор, когда волосы слегка искривлены в одну сторону по окружности излучения.

Определите цвет волос, который характеризует масть жи-

вотного: черная, красная, бурая, рыжая, белая, черно-пестрая, палево-пестрая. Масть является внешним признаком породы.

Волосы могут образовывать отметины: звездочка на лбу, лысина, очки вокруг глаз, пятна на туловище и конечностях.

Посмотрите, наблюдается ли у животного смена волос – линька.

Известны три вида линьки:

1. Возрастная, или ювенальная – это первая замена внутриутробных волос на постоянные до полового созревания.

2. Сезонная, или периодическая, отмечается обычно весной и осенью, в основном у диких животных.

3. Постоянная, или перманентная. Она не зависит от времени года. Отмечается вследствие того, что каждый волос существует примерно два-три года и заменяется новым.

Для определения цвета кожи следует раздвинуть волосы на каком-либо участке тела животного. Для определения толщины кожи осторожно и безболезненно штангельциркулем измеряют складку кожи, и полученный показатель делят на два. Лучше это сделать в области боковой поверхности шеи. Для определения эластичности оттяните кожу в виде складки в области шеи, грудной и брюшной стенок, поясницы, крестца и пяточного бугра.

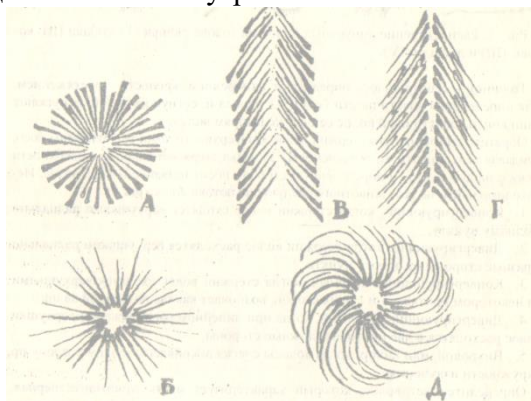


Рис. 2. Схема потоков волос

а – конвергирующий поток с пунктом притяжения; б – ди-

вергирующий поток с пунктом излучения; в – конвергирующий линейный поток; г – дивергирующий линейный поток; д – вихор.

Этим самым убедитесь в степени развития подкожного слоя, ее эластичности и неодинаковой толщины.

Найдите коленную складку и молочное зеркало (у коровы).

Рассмотрите места перехода кожи в слизистую оболочку губ, век, ноздрей, ануса и половых губ.

Обобщение по особенностям строения кожного покрова у домашних животных:

- у крупного рогатого скота в области лба волосы нередко курчавые. Имеется кисточка хвоста, коленная складка, молочное зеркало, складка – подгрудок.

- у свиней волосяной покров редкий. Между щетиной встречаются тонкие и мягкие волосы. Верхушка щетинного волоса расщеплена на роговые нити, это образование называют флажок. Хорошо выражен подкожный жировой слой – шпик, его толщину измеряют на уровне шестого-седьмого грудного позвонка. У хряков на боковой поверхности плеча и грудной кости кожа утолщена, в ней расположен «щит», образованный плотной соединительной тканью с прослойками жира.

- у лошадей имеется коленная складка. У тонкокожих животных под кожей вырисовываются костные выступы, мышцы и сухожилия на конечностях, сосуды на лицевой части черепа.

- у овец кожное сало смешивается с потом, образуя жиропот, из которого получают ланолин (водорастворимый жир), применяемый в фармацевтической и парфюмерной промышленности. Имеются железы, выделяющие густой желтоватый жиропот, а именно: подглазничная ямка, паховые кармашки, в коже межкопытцевого углубления.

- у собак в коже потовых желез меньше, чем у коровы. В коже туловища расположены потовые железы апокринового типа секрети. Они выделяют густой секрет со специфическим запахом, присущим собакам. Потовые железы в коже

мякишей мерокринового типа секрети, выделяют жидкий секрет.

Задание 4. Изучите органы кожного покрова на голове животного.

У крупного рогатого скота кожа носогубного зеркальца безволосая и грубая. В норме оно влажное и холодное от испарения секрета серозных желез. При повышении температуры тела оно становится сухим и горячим.

Рога расположены на роговых отростках лобных костей. Они имеют корень, тело, верхушку и кольца (у коров). Внутри рога полые. Эта полость сообщается с пазухой в лобной кости, что следует учитывать во врачебной практике. В течение первых 20 месяцев после рождения роговой чехол ежемесячно отрастает примерно на 1 см. Поэтому для определения возраста теленка в месяцах необходимо измерить длину рога по большой кривизне и к полученной цифре прибавить единицу. После 20 месяцев постнатальной жизни рост рога составляет около 2,5 мм в месяц. Подсчитайте количество колец на рогах у коровы, которые указывают на количество стельностей, и к этой цифре добавьте 1,5-2,0 года, то есть возраст покрытия телки.

Ушная раковина - гибкое образование, так как ее остов образован эластическим хрящом, который покрыт с обеих сторон волосатой кожей. Ушную раковину используют при мечении скота: выщипы, татуировка, биркование.

У свиней верхняя губа образует хоботок, или, пяточок, который при повышении температуры тела становится сухим и горячим. Ушная раковина используется для тех же целей, что и у крупного рогатого скота. Для введения лекарственных веществ и взятия крови у свиней можно использовать большую ушную вену.

У лошадей верхняя губа покрыта волосами, имеет широкое желобоватое углубление – фильтр. Кожа обеих губ и подбородка усеяна осязательными волосами, имеется челка.

У собак на безволосой коже верхней губы есть желобок, переходящий в безволосое носовое зеркальце.

Задание 5. Произвести осмотр мякишей, копыта и копытца.

На каждой конечности рогатого скота и свиней имеется четыре пальца. Третьим и четвертым пальцем они опираются на почву, а второй и пятый – висячие. Если свинья перемещается по мягкому грунту, то опора будет на все четыре пальца.

Лошадь на каждой конечности имеет один палец – третий.

У собак первый палец развит слабо. Остальные четыре хорошо, которыми животное опирается на почву.

Мякиши располагаются на дистальных концах конечностей, выполняя амортизационную и осозательную функции. Их количество зависит от способа опирания на почву: стопо-, пальце- и фалангохождение (копытохождение).

Пальцевые мякиши у рогатого скота, свиней и собак в виде подушечек. У лошадей пальцевый мякиш в виде стрелки, которая вклинивается между ветвями подошвы копыта.

У собак на грудной конечности имеются следующие мякиши: запястный, пястный и пальцевые. На тазовой – плюсневый и пальцевые.

У лошадей на грудной конечности имеются следующие мякиши (рис. 3):

1. Запястный – каштан, лежит на медиальной поверхности дистального конца предплечья,
2. Пястный – шпора, конусовидный роговой выступ под щеткой.
3. Пальцевый - в виде стрелки.

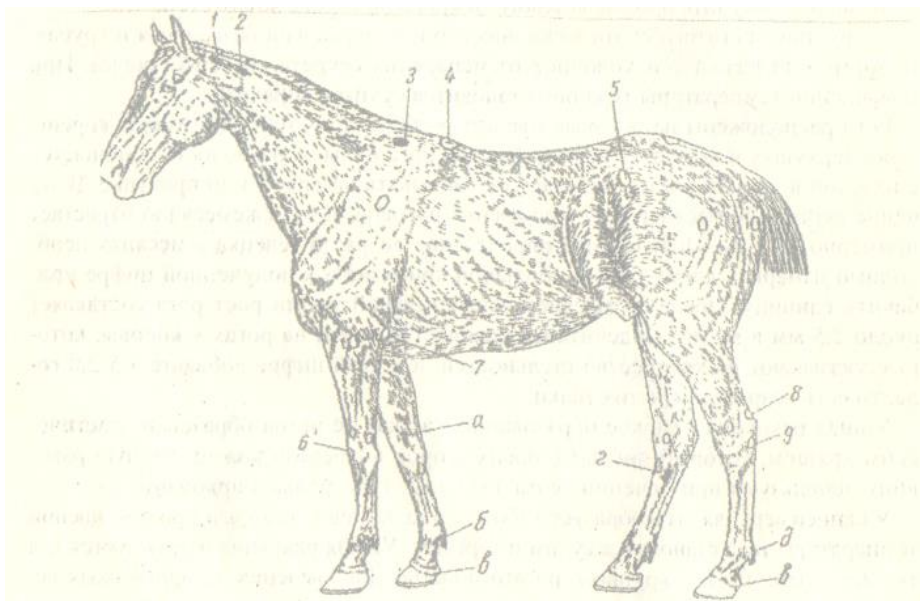


Рис. 3. Топография подкожных бурс и мякишей

1 – над первым шейным позвонком; 2 – над вторым шейным позвонком; 3 – над остистыми отростками второго и третьего грудных позвонков; 4 – над пятым-седьмым остистыми отростками грудных позвонков; 5 – на маклоке; 6 – над третьей пястной костью; 7 – на задней поверхности локтевого бугра; 8 – над бугром пяточной кости; 9 – над четвертой заплюсневой костью. Производные кожного покрова: а – запястный мякиш (каштан); б – пястный мякиш (шпора); в – пальцевый мякиш; г – заплюсневый мякиш (каштан); д – плюсневый мякиш (шпора).

На тазовой конечности лошади следующие мякиши (рис. 3):

1. Заплюсневый – каштан, лежит на медиальной поверхности дистального конца заплюсны.
2. Плюсневый – шпора, конусообразный роговой выступ под щеткой.
3. Пальцевый – в виде стрелки.

Приподнимите грудную конечность животного, согните ее в запястном суставе и рассмотрите пальцевый мякиш. Опре-

делите части копыта (копытца): кайму, венчик, стенку и подошву. Рассмотрите слои роговой стенки: наружный – глазурь, которая в норме гладкая и блестящая; внутренний – листовчатый рог, который виден со стороны подошвы в виде белой линии; средний – трубчатый рог между двумя вышеназванными, он темный.

Обратите внимание на угол постановки копыта (копытец) на грудной и тазовой конечностях. Где он острее и где тупее?

У рогатого скота может быть чрезмерное отрастание рога зацепной части копытца, что ведет к их сильному вытягиванию вперед. В результате этого передние концы копытец накладываются друг на друга перекрестом.

Обратите внимание правильно или нет произведена расчистка копыта у лошади и копытец у крупного рогатого скота.

Задание 6. Исследуйте молочную железу, обратив внимание на ее топографию, а в связи с этим и название, форму самого вымени и его сосков у коров.

Вспомните внешнее строение вымени коровы. Найдите молочное зеркало, молочные вены, молочные колодцы, половины, части и четверти (доли) вымени.

Вымя у коровы расположено в лонной области между бедрами. Встречаются следующие его формы: 1. Чашеобразная. 2. Ваннообразная (брюшное). 3. Ваннообразная (бедренное). 4. Округлая. 5. Козья. 6. Примитивная. Нежелательными являются две последние формы. Форма вымени, при прочих равных условиях, влияет на молочную продуктивность коров и в некоторой степени на заболеваемость маститом.

Различают также железистое вымя и «жировое», или мясистое. Чем они характеризуются?

Определите количество, форму и величину сосков.

Различают следующие формы сосков вымени у коров: 1. Цилиндрический. 2. Конический. 3. Расширенный у основания. 4. Короткий. 5. Длинный тонкий. 6. Двойной. Для машинного доения коров предпочтительнее первые две формы с длинной соска 6-9 см диаметром у основания 2-3 см у коров могут быть два задних (5 и 6) соски в виде рудиментов.

Множественное вымя у свиньи состоит из пяти-восьми пар молочных холмов, расположенных по обе стороны от белой линии живота (срединной линии) от грудины до лонных костей. В каждом соске может быть 1-2-3 цистерны и столько же каналов и отверстий.

У кобылы, как и у коровы, вымя расположено между бедрами. Имеет две половины. В каждой половине по две доли, которые срослись между собой. Поэтому в каждом соске по две цистерны, два сосковых канала и два отверстия.

Множественное вымя собаки состоит из 4-6 пар молочных холмов, которые лежат на вентральной поверхности брюшной стенки. Молочных цистерн не имеется. На сосках может открываться от 6 до 20 отверстий.

IV. ОПОРНО-ДВИГАТЕЛЬНЫЙ АППАРАТ

Задание 7. Изучите топографию наиболее прощупываемых костей, суставов, связок и мышц и произведите их проекцию на кожу.

Череп. Проведите сегментальную плоскость на уровне глазниц, которая условно отделяет мозговой отдел черепа от лицевого. Прощупайте и проведите проекцию на кожу наиболее доступных костей и их выступов: лобных, теменных, височных, затылочных, носовых, скуловых, верхнечелюстных, резцовых, нижнечелюстных, лобный гребень, глазницу (орбиту), лицевой бугор, сосудистую вырезку, угол нижней челюсти, надглазничное, подглазничное и подбородочное отверстия, как места выхода нервов и сосудов. Последние три образования являются ориентирами при блокаде некоторых нервов и при исследовании пульса у крупных животных. Некоторые линейные промеры в области головы используются в зоотехнической практике при экстерьерной оценке животных: длина головы, длина лба, ширина лба и др.

Определите топографию височно-нижнечелюстного сустава, вспомните к какому типу он относится по строению и способу движения? Пропальпируйте мышцы, действующие

на него: массетер, височную, крыловую. Какая мышца здесь не упомянута? Понаблюдайте за движениями в этом суставе при жевании животным.

Вспомните, какие способы соединения костей черепа имеются ещё?

Обратите внимание на видовые, возрастные, породные, продуктивные и индивидуальные особенности черепа и головы домашних животных.

Туловище и хвост. Произведите проекцию на кожу пяти отделов позвоночного столба. Обратите внимание на хорошую подвижность шеи, связанную с хорошей выраженностью головки и ямки позвонков и широкого расставления суставных отростков. Пропальпируйте крылья атланта и поперечно-реберные отростки остальных шейных позвонков, которые очень хорошо прощупываются у лошади.

Обратите внимание на два сустава в области шеи: затылочно-атлантный - двухосный, в нем происходят кивательные движения и отведение головы в левую и правую стороны. Одноосный - ось-атлантный сустав, в котором происходит вращение головы с атлантом вокруг зубовидного отростка эпистрофея.

Позвонки остальных отделов позвоночного столба соединяются между собой малоподвижными суставами, межпозвоночными дисками и связками.

Прощупайте под кожей канатиковую часть выйной связки, которая образует верхний контур шеи. Рассмотрите и прощупайте яремный желоб, образованный грудинноголовной мышцей снизу и плечеголовной мышцей сверху. В нем проходит яремная вена, из которой берут кровь для исследований (на бруцеллез и пр.) и вводят лекарственные средства.

В грудном отделе прощупайте остистые отростки первых позвонков, образующих остов холки. Найдите костные ребра, реберные хрящи и реберную дугу. Определите ширину реберных костей и межреберных промежутков, заполненных межреберными наружными и внутренними мышцами. Вспомните, какие два желоба имеет костное ребро и для чего

они служат? Произведите проекцию на кожу респираторных мышц: вдохателей (инспираторов) и выдыхателей (экспираторов). Определите проекцию первого ребра, как важного ориентира при проведении блокады звездчатого узла симпатического ствола. Состояние последних (висячих) ребер учитывают при определении степени минерализации скелета.

Произведите проекцию третьего и четвертого сегментов грудной кости как места, в которых производят биопсию костного мозга.

Обратите внимание на различные формы грудной клетки у животных (узкая, бочкообразная и пр.), что связано с предрасположением к определенным заболеваниям.

Обращается внимание на уменьшение подвижности позвоночного столба от шейного отдела в сторону крестца, что наглядно видно на примере поясничных позвонков, которые имеют своеобразную форму суставных отростков. Прощупайте мощные поперечно-реберные и незначительной длины остистые отростки этих позвонков.

Произведите проекцию на кожу четырех мышц брюшной стенки, обратив внимание на своеобразный ход их пучков. Прощупайте область белой линии живота, молочные колодцы и голодные ямки. Голодная ямка с левой стороны животного используется при проведении аускультации рубца, определении количества его сокращений, записи руменотомии и руменотомии при тимпании (вздутии) этого органа.

В дорсальной части грудного и поясничного отделов прощупайте под кожей длиннейшую мышцу спины, лежащую по сторонам остистых отростков позвонков. Ее используют как один из интерьерных показателей при проведении морфобioхимических исследований в ветеринарии и зоотехнии: например, определение площади «мышечного глазка» и пр.

В области крупа прощупайте крестцовую кость, которая соединяется тугим (плоским, скользящим) суставом с крыльями подвздошных костей, образуя крышу тазовой полости. Позвонки этой кости полностью срослись между собой, почему? Пропальпируйте хвостовые позвонки. По сте-

пени их размягчения можно судить о состоянии минерализации костяка. Вспомните 11 мышц, действующих на хвост и их значение.

В зоотехнии используют ряд промеров осевой части животных: прямая и косая длина туловища, высота в холке, обхват груди за лопатками, ширина и глубина груди и др. Эти экстерьерные данные имеют определенное диагностическое значение в ветеринарной практике.

Конечности – основной локомоторный аппарат животного. Произведите проекцию на кожу костей плечевого и тазового поясов и их выступов, а также костей свободных грудных и тазовых конечностей – стилоподия (плечевая и бедренная кости), зейгоподия (кости предплечья и голени), автоподия (кости кисти и стопы). Среди последних имеются кости базиподия (запястья и заплюсны), метаподия (пяти и плюсны) и акроподия (кости пальцев).

Прощупайте плоские, длинные трубчатые и короткие кости, их значение; ость и акромион лопатки, надлопаточный хрящ, подвздошный гребень, маклоки, крестцовые и седалищные бугры, латеральный мышцелок бедренной кости, коленную чашку, локтевой и пяточный бугры. Сравните длину пяти и плюсны.

На грудной конечности определите суставы: плечевой, локтевой, запястный и пальцевые – путовый, венечный, копытцевый (копытный).

На тазовой конечности определите следующие суставы: крестцово-подвздошный, тазобедренный, коленный, заплюсневый (пяточный, голеностопный, скакательный) и пальцевые, как на грудной конечности.

Укажите какие из этих суставов являются: простыми, сложными, одноосными, многоосными, тугими.

Найдите в каждом суставе угол и вершину и укажите, где расположены флексоры и экстензоры, абдукторы и аддукторы?

Обратите внимание на противоположное направление вершин однозначных суставов на грудных и тазовых конеч-

ностях, как фактор, облегчающий движение в конечностях животного.

Один из студентов проводит животное, а другие наблюдают за положением тела и суставов обеих конечностей при его движении.

Скелетные мышцы. На грудной конечности пропальпируйте предостную и заостную мышцы, двуглавую и трехглавую, лучевой разгибатель запястья на передней (дорсальной) поверхности предплечья, разгибатели пальцевых суставов на дорсальной поверхности пясти, сгибатели пальцевых суставов на пальмарной (задней) поверхности пясти.

На тазовой конечности определите топографию ягодичной и заднебедренной групп мышц, четырехглавой мышцы бедра, трехглавой мышцы голени, ахиллова сухожилия и сухожилий пальцевых мышц в области плюсны.

Сравните степень развития мышц на грудной и на тазовой конечностях, помня, что тазовые конечности являются основным локомоторным аппаратом животного (толкателем), поэтому масса их мышц на 5-15% больше, чем на грудных конечностях.

На каждой конечности экстензоры лучше развиты, чем флексоры.

Определите расположение треугольника на грудной и конуса на тазовой конечностях.

Основание треугольника находится в области надлопаточного хряща, а вершина достигает запястного сустава у стопоходящих и третьей фаланги пальцев у фалангоходящих. В этом треугольнике выделяются два комплекса мышц:

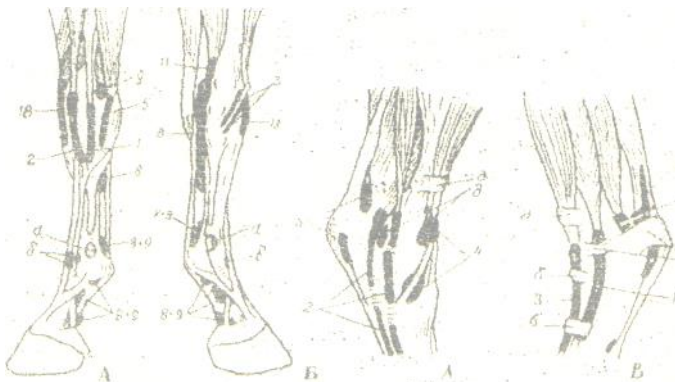


Рис. 4. Синовиальные влагалища сухожилий мышц на грудной и тазовой конечностях лошади:

На грудной конечности: А – с латеральной стороны и Б – с медиальной поверхности: 1 – бокового пальцевого разгибателя; 2 – общего пальцевого разгибателя; 3 – длинного аддуктора большого пальца; 5 – локтевого разгибателя запястья; 8 – глубокого сгибателя пальцев; 9 – поверхностного сгибателя пальцев; 11 – лучевого сгибателя запястья; 18 – лучевого разгибателя запястья; а и б – бурсы.

На тазовой конечности: А – с медиальной и Б – с латеральной поверхности: 1 – бокового разгибателя пальца; 2 – глубокого сгибателя пальца; 3 – длинного разгибателя пальца; подсухожильные бурсы; 4 – переднего большеберцового и малоберцового третьего мускула; 5 – поверхностного сгибателя пальца; 6 – глубокого сгибателя пальца;

1. Мышцы, расположенные в области плечевого пояса и плечевой кости, действующие на плечевой и локтевой суставы, которые взаимосвязаны между собой в работе – сгибание плечевого сустава вызывает сгибание локтевого.

2. Мышцы, расположенные в области предплечья, действующие на запястный сустав и суставы пальцев.

Прощупайте наличие сухожильного тяжа, идущего от двуглавой мышцы к лучевому разгибателю запястья, что со-

здает единую кинематическую цепь, связывающую три сустава: плечевой, локтевой и запястный.

Основание конуса на тазовой конечности находится в области крупа, а вершина у стопоходящих доходит до плюсневого, а у копытных – до сустава третьей фаланги. Мышцы конуса объединяются в две группы, а именно:

1. Мышцы области тазового пояса и бедра: экстензоры тазобедренного сустава – это ягодичная и заднебедренная группа, а также экстензор коленного сустава – это четырехглавая мышца бедра.

2. Мышцы, расположенные в области голени и действующие на заплюсневый сустав и суставы пальцев. Вспомните эти мышцы.

Как на грудных, так и на тазовых конечностях мышцы первой группы в основном динамичного типа, а второй – статического типа.

Механизм фиксации суставов на тазовой конечности: медиальная головка четырехглавой мышцы бедра заводит и фиксирует коленную чашку на статической площадке медиального гребня блока бедренной кости. Открывается (отпирается) этот замок сокращением двуглавой и всех головок четырехглавой мышц бедра. Данное обстоятельство позволяет лошади отдыхать стоя поочередно меняя тазовые конечности, переминаясь с ноги на ногу. Этот механизм имеется у крупного рогатого скота, верблюда и осла.

Определите топографию и пропальпируйте подкожные бursы (рис. 3) и синовиальные влагалища на грудной и тазовой конечностях (рис. 4), памятуя, что в ветеринарной практике нередко наблюдаются патологические процессы синовиальных влагалищ и сухожилий (тендовагиниты), а также подкожных бурс (бурситы).

Важным экстерьерным показателем является такой промер, как обхват пясти, который характеризует степень развития костяка.

Подкожные мышцы. Нанесите раздражитель пороговой силы, например укол иглой, на кожу в области шеи и тулови-

ща у лошади и обратите внимание на подергивание участков тела в этих областях.

Фасции. Вспомните три вида фасций и их значение, а также внутригрудную и поперечную брюшную, которые покрывают кости и мышцы со стороны естественных полостей тела.

Определите межфасциальные пространства:

- в области холки – надлопаточное и подлопаточное,
- в области крупа: поверхностное – между тремя ягодичными мышцами и глубокое – между глубокой ягодичной мышцей и подвздошной костью,
- межфасциальные пространства в заднебедренной группе мышц.

Межфасциальные пространства – это возможные места скопления гноя при гнойных патологических процессах в этих областях.

V. ВИСЦЕРАЛЬНЫЕ СИСТЕМЫ

Задание 8. Определите топографию органов пищеварения по областям тела и произведите их проекцию на кожу и кости.

Аппарат пищеварения состоит из четырех отделов: ротоглотки или головной кишки, передней, средней и задней кишок. Вспомните, какие органы относятся к каждому отделу, их видовые и возрастные особенности строения.

Исследование органов ротовой полости следует проводить с определения ее костной основы. Объясните, почему у травоядных животных эта полость удлинена, вытянута, а у хищных – наоборот, укорочена?

Рассмотрите губы, носогубное зеркальце, щеки. По расположению ушной раковины, ветви нижней челюсти и крыла атланта определите топографию застенных (больших) слюнных желез и их протоков: околоушной и подчелюстной.

Раскройте животному рот безинструментальным способом. Для этого у крупного рогатого скота и лошадей зафик-

сируйте голову, затем введите правую руку через беззубый край в рот и захватите язык. Затем, слегка потягивая вперед, извлекают руку, выводя язык изо рта вверх. У свиней и собак рот раскрывают двумя тесемками, которые накладывают на верхнюю и нижнюю челюсти позади клыков.

Рассмотрите слизистую оболочку твердого неба, губ, щек, языка и топографию зубов верхней и нижней аркады. Найдите зубную пластинку у жвачных животных, а также уздечку языка и парные подязычные или голодные бородавки.

Осмотр слизистой оболочки глотки и мягкого неба возможен лишь у собак, кошек и пушных зверей с одновременным надавливанием шпателем на основание языка. У крупного рогатого скота и лошадей глотку исследуют пальпацией снаружи за ветвью нижней челюсти в верхней части яремного желоба над гортанью. Для этого пальцы обеих рук располагают перпендикулярно к поверхности шеи с обеих сторон, а затем направляют их несколько внутрь и вперед. Так можно определить наличие болезненности или припухлости, здоровые животные на эту процедуру не реагируют.

Исследование пищевода. Сделайте проекцию расположения этого органа на кожу шеи. Пальпируя его слева над гортанью и трахеей, вы ощущаете плотный толстый шнур. От пятого до седьмого шейного позвонка он опускается на левую сторону трахеи, образуя пологую петлю. За движением корма и питья по пищеводу с левой стороны животного лучше наблюдать во время жвачки, так как будет видно прохождение пищевого кома.

Прежде чем приступить к изучению органов брюшной полости (желудка, тонких и толстых кишок и др.), вспомните и определите границы трех ее отделов и 10 областей. Нанесите их проекцию на кожу животного.

Отделы брюшной полости: передний – эпигастрий, средний – мезогастрий и задний – гипогастрий. Эпигастрий имеет область мечевидного отростка, правое и левое подреберье. Мезогастрий включает правую и левую подвздошные, поясничную, или почечную и пупочную области. Гипога-

стрий состоит из правой и левой паховых и лонной областей.

При определении топографии органов брюшной полости следует пользоваться таблицей 1.

Таблица 1 - Топография органов брюшной полости с учетом возможных прижизненных исследований

1. Где расположены органы

Орган	Лошадь	КРС	Свинья	Собака
Однокамерный желудок	Левое подреберье 9-11 м.р.п., слепой мешок – 14-15 м.р.п. на уровне маклока	-	Левое подреберье 11-12 м.р.п. и обл. мечевидного хряща	Левое подреберье 9-12 м.р.п. и обл. мечевидного хряща
Рубец	-	Вся левая половина брюшной полости	-	-
Сетка	-	Область мечевидного хряща	-	-
Книжка	-	Первое подреберье 7-9 м.р.п. на уровне лопатко-плечевого сустава	-	-
Сычуг	-	Правое подреберье до 12 м.р.п. и обл. мечевидного хряща	-	-
Двенадцатиперстная кишка и подж. железа	Правое подреберье, дистальный конец в поясничной или почечной области (позади почек)			

Продолжение таблицы 1

Тощая кишка	Поясничная обл. и левый подвздох (по краю последнего ребра)	Вентральные части правых подвздошных и пупочных областей	Пупочная область, обл. мечевидного хряща вентрально между ободочной и желудком (больше справа)	Вентральная область подвздошных и пупочная область
Подвздошная кишка	Правый подвдох	Правый подвдох	Поясничная область	Поясничная область
Печень	Правое подреберье до середины длины 14-15 р. и левое до 9 р.	Правое подреберье от 8 м.р.п. до позвоночного конца 13 р. и обл. мечевидного хряща	Правое подреберье до 12-14 р. Левое – до 10 р. область мечевидного хряща	Правое и левое подреберье до последних ребер и обл. мечевидного хряща
Слепая кишка	Головка – правый подвдох (голодная ямка), тело – пупочная обл. верхушка – к мечевидному хрящу и вправо	Головка – поясничная обл. направлена верхушкой назад в тазовую полость	Поясничная обл. верхушка назад и вниз	Головка – поясничная обл. верхушка направлена в таз
Ободочная кишка	Петли малой ободочной – дорсально в левом подвздохе с петлями тонкой кишки и поясн. Б. Ободочная: дорсальные и вентральные: а) положения в правом и левом подвздохах; б)	Правый подвдох дорсально	Каудально в пояснично-пупочной области	Поясничная область дорсальная часть подвздохов

	изгибы в области мечевидного хряща и подреберьях			
Прямая кишка	Каудальный участок брюшной и тазовой полости непосредственно под крестцовыми и хвостовыми позвонками			

2. Какие органы расположены в области

Отдел, область	Лошадь	КРС	Свинья	Собака
Эпигастрий 1. Правое подреберье	Печень (правая доля) 12-перстная кишка, поджелудочная железа, правая почка, дорс. и вентр. Положения большой ободочной кишки	Печень, сычуг (9-12 м.р.п.), книжка (7-9 м. р.), 12-перстная кишка, поджелудочная железа	Правая доля печени, пилорическая часть желудка, 12-перстная кишка, поджелудочная железа	Правая доля печени, пилорическая часть желудка, поджелудочная железа
2. Левое подреберье	Левая доля печени, желудок, большой сальник, селезенка, петли тощей кишки	Рубец, селезенка	Левая доля печени, желудок, селезенка, большой сальник	Желудок, селезенка, левая доля печени, большой сальник
3. Область мечевидного хряща	Изгиб большой ободочной кишки и верхушка слепой кишки	Сетка, сычуг (справа)	Большая кривизна желудка, петли тощей кишки	Большая кривизна желудка, петли тощей кишки
Мезогастрий 1. Правый подвздох	Головка слепой дорс. и вентр., изгибы большой ободочной кишки	Сверху – лабиринт ободочной кишки, снизу – петли тощей кишки	Петли тощей и часть 12-перстной кишки	Петли тощей кишки

Продолжение таблицы 1

2. Левый подвздох	Петли тощей кишки, малой ободочной, дорс. и венстр. положения большой ободочной кишки	Рубец	Конус ободочной и петли тощей кишки	Петли тощей кишки
3. Пупочная	Тело слепой кишки	Рубец	Верхушка ободочной кишки, тощая кишка	Тонкая кишка
4. Почечная (поясничная) область	Почки, яичники, рога матки, петли тощей кишки, надпочечники	Почки, яичники, яйцеводы, рога матки, части рубца, надпочечники	Почки, яичники, яйцеводы, рога матки, слепая и подвздошная кишки, надпочечники	Почки, яичники, яйцеводы, рога матки, слепая и ободочная кишки, надпочечники
Гипогастрий 1. Правый пах	Дорс. и венстр. положение большой ободочной кишки	Часть слепой кишки	Петли тощей кишки	Петли тощей кишки
2. Левый пах	Тазовый изгиб большой ободочной кишки	Рубец	Конус ободочной кишки	Петли тощей кишки
3. Лонная область	Рога матки, верхушка мочевого пузыря	Рога матки, верхушка мочевого пузыря	Рога матки, мочевого пузыря	Рога матки, мочевого пузыря
Тазовая полость	<p>У самок Под позвоночным столбом прямая кишка, под ней матка, влагалище, мочеполовое преддверье. Мочевого пузыря (у собак и свиней в лонной области), мочеиспускательный канал.</p> <p>У самцов Под позвоночным столбом прямая кишка, под ней мочевого пузыря (у собак и свиней мочевого пузыря в лонной области), мочеиспускательный канал с придаточными половыми железами.</p>			

Исследования рубца проводят в области левой голодной ямки. При плавном и глубоком надавливании ощущаются волнообразные движения его стенки с частотой 2-5 сокращений в течение двух минут. При аускультации рубца прослушиваются то постепенно нарастающие, то постепенно затухающие трескучие звуки, возникающие в результате сокращения его стенки и перемещения содержимого. При перкуссии рубца в верхнем отделе левой голодной ямки, вследствие наличия в нем газов, звук будет тимпанический (барабанный). В нижних отделах рубца звук тупой.

Сетка и книжка недоступны для пальпации. При аускультации книжки в правом подреберье на уровне 7-10 ребра, центр совпадает с линией плечевого сустава, прослушиваются негромкие крепитирующие (трескающие) шумы, которые усиливаются и учащаются при жвачке.

Сычуг располагается в правом подреберье, несколько выше реберной дуги и в области мечевидного отростка от 7 до 11-12 ребра. У молодняка жвачных животных сычуг пальпируют сильно надавливая пальцами под реберную дугу. У взрослых особей пальпация невозможна. При перкуссии сычуга может быть тимпанический звук от наличия газов, или тупой звук при заполнении пищевыми массами. При выслушивании обнаруживаются легкие шумы, напоминающие переливание жидкости.

Однокамерный желудок свиньи, лошади и собаки лежит в основном в левом подреберье. При этом у свиньи и собаки он опускается в область мечевидного отростка.

В левом подреберье еще лежит селезенка, у жвачных – на дорсальном полумешке рубца, у остальных животных – вдоль большой кривизны желудка в листках сальника.

Исследование кишечника. Наружная пальпация кишечника возможна только у мелких жвачных, телят и собак. У взрослого КРС и лошадей кишечник пальпируют при ректальном исследовании. Следует помнить, что у рогатого скота тонкая и толстая кишки располагаются в правой половине брюшной полости. Вспомните топографию отдельных кишок

у других домашних животных. При аускультации кишечника прослушиваются перистальтические шумы в виде журчания и переливания жидкости. В зависимости от содержимого кишечника при перкуссии выявляются либо тимпанические, либо тупые звуки.

Обращается внимание на значение прямой кишки и ануса в акушерской практике и при искусственном осеменении крупных животных, особенно коров. У животных термометрию осуществляют введением термометра в задний проход.

Печень и поджелудочная железа располагаются в правом подреберье. У жвачных животных ее передняя граница находится по ходу 8-го межреберья, задняя – на уровне реберной дуги; у свиньи она лежит на уровне 12-14 ребра и заходит в область мечевидного отростка. У лошади доходит до уровня середины длины 14-15 ребра. У собак печень лежит в центре эпигастрия, достигая, справа и слева последних ребер. Пальпируют печень в правом подреберье.

Исследования поджелудочной железы у животных затруднены.

Задание 9. Исследование органов дыхания.

Аппарат дыхания – это комплекс трубкообразных органов, имеющих наружные отверстия – ноздри и слепо заканчивающиеся альвеолы легких. Между этими крайними точками последовательно расположены: носовая полость, дыхательная часть глотки, гортань, трахея и бронхиальное дерево. Характерная особенность строения дыхательной трубки – наличие в ее стенке хрящей (и даже костей в носовой полости), что обеспечивает ее зияние. Последнее обстоятельство обеспечивает беспрепятственное поступление воздуха из внешней среды в альвеолы, в которых происходит газообмен.

При осмотре обращают внимание на форму отверстий ноздрей, конфигурацию наружного носа (верхушки, боковых стенок, спинку, корень), а также кости, образующие остов носовой полости. Осматривают слизистую оболочку, начало хрящевой носовой перегородки, подвижность крыльев носа. У лошадей осматривают ложные ноздри, то есть дивертикул длиной 5-7 см, наличие которого следует учитывать при вве-

дении носоглоточного зонда. У свиней осматривают хоботок (пяточок), у КРС – носогубное зеркальце.

У крупных животных наружный нос используется для их фиксации: у КРС – это хрящевая носовая перегородка, которую сдавливают пальцами, или специальными щипцами, а быкам вставляют кольца; у лошадей снаружи и сверху сдавливают «мягкий» нос, или накладывают закрутку на верхнюю губу.

Исследование гортани и трахеи проводится бимануально, легкими надавливаниями пальцами обеих рук справа и слева вдоль яремного желоба. При надавливании на перстневидный хрящ и первые кольца трахеи может возникнуть рефлекторный кашель. Аускультация трахеи здоровых животных выявляет шум, напоминающий произношение буквы «Х».

В начальном отделе трахеи у КРС и лошади можно прощупать доли щитовидной железы.

Исследование легких. Вначале обратите внимание на форму, величину и возрастные отличия грудной полости. По движению грудной клетки (ребер) определите акт вдоха и выдоха. У животных смешанный грудобрюшной тип дыхания, так как участвует грудная клетка и брюшные мышцы. Подсчитайте количество дыхательных движений в одну минуту в покое, и после движения (шаг, бег пр.). В покое частота дыхания следующая: КРС – 10-30, свинья – 8-18, лошадь – 8-16, собака – 10-30, коза – 10-18, овца – 8-20. На частоту дыхания влияют вид животных, возраст, температура окружающей среды, физическая работа, пищеварение, эмоциональное возбуждение, атмосферное давление.

Особое внимание уделите определению границ легких, что имеет клиническое значение. Их верхняя граница проходит горизонтально ниже позвоночника на 2-3 см или на ширину ладони. Передней границей легких в клинической практике считается вертикальная линия, проведенная через локтевой бугор. Для определения задней границы легких проведите вдоль тела условно три горизонтальные линии: 1. Линия маклока, 2. Линия седалищного бугра, 3. Линия плечевого сустава. Затем мелом, согласно этим линиям, обозначьте сле-

дующие точки (таблица 2). Указанные в таблице точки соединяют линиями и получают заднюю границу легких. Ее можно определить и по линии крепления диафрагмы, отступая от нее краниально на 1-2 см.

Перкуссией грудной клетки исследуют состояние легких. У здоровых животных над легкими выделяется звонкий высокий звук, так называемый ясный легочный перкуторный, который может при некоторых заболеваниях притупляться или, наоборот, перейти в тимпанический.

Аускультация позволяет оценить состояние легких по дыхательным шумам, которые возникают при их функционировании. Крупных животных можно выслушивать, прикладывая ухо к грудной клетке, накрытой чистым полотенцем или простыней. Мелких животных, телят и жеребят выслушивают фонендоскопом. У здоровых животных в фазе вдоха и начале выдоха над легкими прослушивается нежный дующий шум, напоминающий произношение буквы «Ф».

Таблица 2 - Скелетотопия задней перкуторной границы легких у некоторых видов домашних животных

Вид животных	Название горизонтальной линии		
	маклока	седалищного бугра	плечевого сустава
КРС и мелкие Жвачные	Слева – XI межреберный промежуток, справа – X межреберный промежуток	Совпадает с линией маклока	VIII межреберный промежуток, далее вниз в 4-ое межреберье
Лошадь	XVI межреберный промежуток	XIV межреберный промежуток	X межреберный промежуток, 5-ое межреберье
Свинья	XI межреберный промежуток	IX межреберный промежуток	VII межреберный промежуток, 4-ое межреберье
Собака	То же	То же	8-ое межреберье

Задание 10. Изучите органы мочеотделения: почки, мочеточники, мочевой пузырь, мочеиспускательный канал у самок, мочеполовой канал у самцов. Определите проекцию почек на поверхности кожи, для чего надо знать видовые особенности их топографии.

Наружная пальпация почек возможна у молодняка домашних животных (телята, жеребята, поросята, ягнята), у собак и других мелких животных. Для пальпации почек станьте сзади животного, большие пальцы обеих рук положите на поясничную часть за последним ребром, остальные на брюшную стенку, направив их вниз. Надавливая пальцами рук на брюшную стенку и, подводя их под поперечно-реберные отростки, вы ощутите почки. У жеребят и собак прощупывается только каудальный конец правой почки.

У взрослого КРС, лошадей и свиней наружная пальпация почек невозможна. У них проводится внутренняя пальпация почек и мочевого пузыря через стенку прямой кишки. Кроме того, у взрослого КРС можно прощупать правую почку на стоячем животном сильно надавливая кончиками сложенных вместе пальцев правой руки в области правой голодной ямки под концами поперечно-реберных отростков 1-3 поясничных позвонков. Левая почка у КРС для наружной пальпации не доступна, так как в зависимости от степени наполнения рубца она смещается вправо (блуждающая почка).

Наружное отверстие мочеполового канала у самцов осматривают на головке пениса, а мочеполового канала у самок – на границе между мочеполовым преддверием и влагалищем, отведя в стороны половые губы. Кроме того, этот канал можно пальпировать через влагалище. Обращается внимание на наличие дивертикула мочеиспускательного канала у коров.

Задание 11. Исследуйте органы размножения самок и самцов.

Осматривают вульву и промежность. Отводят хвост в сторону, раздвигают половые губы и осматривают цвет слизистой оболочки самих губ, преддверия влагалища и клитор.

Цвет слизистой оболочки преддверия у жвачных и свиней бледно-розовый со слабо желтоватым оттенком. У коров и кобыл ректально можно обследовать яичники, рога, тело и шейку матки.

У самцов осматривают семенниковый мешок и препуций, обращая внимание на их топографию и видовые особенности строения. Пальпируют семенники и семенные канатики до наружного пахового кольца. Под кожей брюха (живота) прощупывают пенис, его s-образный изгиб у быков, баранов и хряков и кость у кобелей. Осматривается головка пениса с отверстием мочеполового канала. Обращается внимание на дивертикул препуция у хряков.

VI. ИНТЕГРИРУЮЩИЕ И РЕГУЛИРУЮЩИЕ СИСТЕМЫ

Задание 12. Определите топографию сердца, сердечный толчок, тоны (звуки) сердца, исследуйте пульс. Вспомните основные сосудистые магистрали.

Сердце располагается в грудной полости между легкими, впереди диафрагмы, в перикардальной сумке (полости). Основание его лежит на уровне середины первого ребра. У рогатого скота передний контур сердца проходит на уровне третьего, а задний шестого ребра. Верхушка лежит в области пятого реберного хряща. 5/7 сердца лежит слева от срединной плоскости, в области 3-4 ребра оно прилежит к левой грудной стенке.

У свиньи 3/5 сердца лежит слева от срединной плоскости. Передний контур проходит по третьему, а задний по шестому ребру. Верхушка лежит в области соединения седьмого ребра с реберным хрящом.

У лошади 3/5 сердца находится слева от срединной плоскости, верхушка располагается в области шестого ребра.

У собаки сердце сильно наклонено так, что лежит почти горизонтально от 3-го до 7-го ребра. Верхушка лежит в обла-

сти 6-7 ребра. К грудной стенке оно прилежит слева в области 4-6, а справа – 5 ребра.

Точно топографию сердца и его границы можно определить методом перкуссии.

Методом пальпации можно установить область сердечного толчка. Для этого становятся с левой стороны животного, правую руку кладут на холку, а ладонь левой руки прикладывают к грудной клетке в области 3-5-го межреберья. Следует знать, что у рогатого скота, свиньи и лошади боковой сердечный толчок, а у собаки – верхушечный.

Частота (ритм) сердечных сокращений зависит от вида животного, возраста, массы, уровня метаболизма, физической нагрузки, эмоциональных и стрессовых ситуаций и пр. У КРС и свиньи – 60-80, у лошади – 70-80 и собаки – 70-80 ударов сердца за 1 минуту. Определить сердечный толчок и частоту сокращений можно прикладыванием руки к области расположения сердца.

Выслушивание тонов (звуков) сердца проводят при помощи стетофонендоскопов. Можно провести непосредственную аускультацию, прикладывая правое ухо к области сердца. В здоровом сердце хорошо слышны и легко различимы два тона: первый – систолический, он глухой, протяжный и низкий, возникает в начале систолы (сокращения) желудочков и связан с закрытием створчатых клапанов; второй – диастолический, он короткий и резкий, напоминающий звук «дук», слышен в начале диастолы (расслабления) желудочков, связан с захлопыванием полулунных клапанов.

Исследование артериального пульса проводится путем пальпации артерий 2-3-мя пальцами в тех местах, где они ближе всего подходят к коже.

У рогатого скота пульс исследуют на следующих артериях: лицевой, у орального края массетера; хвостовой, на вентральной поверхности корня хвоста; сафена, на медиальной поверхности середины голени.

У свиней пульс исследуют на бедренной артерии.

У лошадей пульс исследуют на наружной челюстной

артерии в области сосудистой вырезки нижней челюсти; можно на поперечной лицевой, поверхностной височной и хвостовой.

У собак пульс исследуют на бедренной и пальцевой артериях.

Следует помнить, что поскольку пульсовая волна на артериях возникает вследствие сокращения желудочков, то есть их систолы, то частота пульсовых сокращений артерий будет соответствовать ритму сердечных сокращений.

Основные сосудистые магистрали. В области головы лицевая артерия у КРС, нижняя челюстная артерия у лошади, По этим сосудам можно определять пульс. Большая ушная вена свиней используется при взятии крови и введении лекарственных средств.

Яремная вена у крупных животных прощупывается в области шеи в яремном желобе, ограниченном плечеголовной и грудинночелюстной мышцами. Если зажать посередине эту вену, то ее периферический участок, лежащий ближе к голове, заполняется кровью и четко вырисовывается. С этой вены берут кровь для лабораторных исследований и вводят лекарственные вещества.

На вентральной поверхности живота коров прощупайте подкожную брюшную, или молочную вену, которая имеет вид толстого извилистого шнура. Она выносит кровь из вымени. Эта вена в области мечевидного отростка проходит через отверстие в прямой брюшной мышце, образуя «молочный колодец» и ложится на дорсальную поверхность грудины под названием внутренняя грудная вена, которая впадает в краниальную полую вену. Прощупайте «молочный колодец». Иногда молочная вена бывает представлена не одним стволом, а несколькими, тогда «молочный колодец» можно не прощупать.

Отток венозной крови от желудочно-кишечного тракта, селезенки и поджелудочной железы происходит по системе воротной вены, которая несет кровь в печень – химическую «лабораторию» организма. От каудального участка прямой кишки венозная кровь оттекает непосредственно в каудальную полую вену, минуя барьер печени, что имеет важное

клиническое значение (введение лекарственных препаратов, питательные клизмы и пр.).

У свиней, кроме большой ушной вены, кровь можно брать из хвостовой артерии путем обрезки кончика хвоста.

Задание 13. Определите топографию поверхностных лимфатических узлов, доступных клиническому исследованию.

Лимфатические узлы являются составной частью лимфатической системы, а последняя – это специализированная часть сердечно-сосудистой системы. Лимфатическая система состоит из слепо начинающихся лимфатических капилляров, приносящих лимфатических сосудов, лимфатических узлов, выносящих лимфатических сосудов, которые впадают в лимфатические протоки.

У здоровых животных лимфатические узлы невелики, расположены в толще подкожной клетчатки. Их размер зависит от величины животного, породы и возраста. Определите форму, величину, консистенцию, чувствительность, четкость ограничения и подвижность лимфатических узлов. При инфекционных заболеваниях (в острой стадии) лимфатические узлы обычно увеличены, болезненны и горячие.

Прощупайте поверхностно расположенные лимфатические узлы у КРС (рис.5), а также надвымянные, лежащие под кожей сзади над основанием вымени.

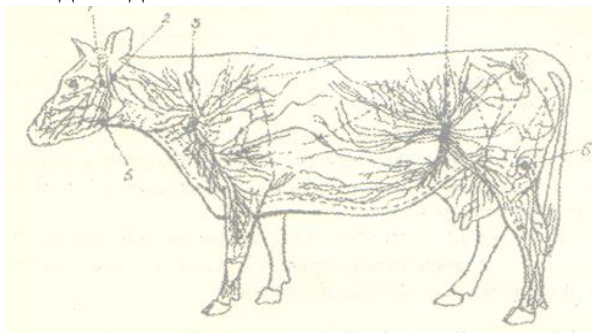


Рис. 5. Поверхностные лимфатические сосуды и узлы КРС

Лимфатические узлы: 1 – околоушной; 2 – заглоточный

латеральный; 3 – поверхностный шейный (предлопаточный); 4 – надколенный; 5 – подчелюстной; 6 – подколенный.

У свиней из-за накопления жира в подкожной клетчатке лимфатические узлы трудно прощупать.

У лошадей можно прощупать подчелюстные, коленной складки, а при заболеваниях – околоушные, предлопаточные, верхние и средние шейные, поясничные, крестцовые и паховые лимфатические узлы.

У собак и кошек удается прощупать только паховые лимфатические узлы.

При исследовании подчелюстных лимфатических узлов необходимо одной рукой держать животное за рог, а другой – пальпировать.

При исследовании предлопаточных лимфоузлов следует стать рядом с шеей животного лицом каудально, обхватить шею руками, просунуть пальцы под передний край лопатки и прощупать узел.

Лимфоузел коленной складки пальпируют стоя рядом с животным. Одной рукой надо опираться на маклок, а другой прощупывать узел.

Надвымянные лимфатические узлы исследуют с той и другой стороны, стоя сбоку от животного спиной краниально, одной рукой упираются на заднюю конечность животного, а другой пальпируют узел.

Задание 14. Дайте проекцию на кожу головного и спинного мозга и нервов, которые используются в клинических целях.

Вначале, используя анатомические рисунки, следует ознакомиться со строением нервной системы. Вспомните кости мозгового отдела черепа и его отверстия для прохождения нервов, а также рассмотрите позвоночный канал и особенно его размер в шейной части и в крестцовой кости и хвостовых позвонках.

Спроецируйте на кожу расположение головного и спинного мозга, конского хвоста и концевой нити. Укажите

направление дорсальных и вентральных ветвей спинномозговых нервов, топографию плечевого и пояснично-крестцового сплетений.

Определите места выхода под кожу подбородочного, подглазничного и дорсального щечного (VII пара) нервов, как имеющих клиническое значение.

В области шеи определите топографию диафрагмального нерва, блуждающего и симпатического нервов, краниального (в области крыла атланта) и звездчатого (в области головки первого ребра) симпатических ганглиев, как имеющих клиническое значение.

На грудной конечности определите топографию срединного нерва, как самого мощного и осевого нерва плечевого сплетения.

В грудном отделе определите топографию межреберных нервов.

В поясничном отделе вспомните нервы, идущие к вымени коровы и спроецируйте их на кожу. В ветеринарной практике применяют новокаиновую блокаду этих нервов при маститах животных.

Прощупайте большой вертел и определите зону разветвления седалищного нерва на малоберцовый и большеберцовый нервы. Седалищный нерв является самым мощным осевым нервом крестцового сплетения.

Задание 15. Исследуйте органы чувств: осязания, вкуса, обоняния, зрения и слуха.

Кожа головы иннервируется чувствительными волокнами V-ой пары головных нервов, то есть тройничным нервом. Кожа остальной поверхности тела получает чувствительные волокна от спинномозговых нервов.

Изучите методом прикосновения тактильную, болевую и другие виды кожной чувствительности.

Орган вкуса. Вспомните три вида вкусовых сосочков языка, их топографию, строение и связь с центральной нервной системой, грибовидных посредством VII-ой пары, валиковидных

и листовидных при помощи IX пары нервов. Чувствительная информация вначале следует в продолговатый мозг, а затем через таламус в кору полушарий.

Язык имеет и нитевидные, или конусовидные сосочки, в которых расположены рецепторы осязания: термо- и механорецепторы. Они соединены с ЦНС V-ой парой нервов.

Орган обоняния. Обращает внимание, что при поедании корма животное, прежде всего, исследует его на запах (обнюхивает). Вспомните решетчатую кость, ее лабиринт (бумажные пластики) и дорсальный носовой ход, который по функции является обонятельным, слизистая оболочка которых покрыта обонятельным эпителием, содержащем первично-чувствительные клетки. От этого эпителия и эпителия яacobсонова органа (сошниково-носового) начинается первая пара нервов – обонятельный. Чувствительная информация по этому нерву поступает в кору полушарий мозга не проходя через зрительные бугры (таламус).

Орган зрения. Рассмотрите ресницы, три века, слезный бугорок, «слезное озеро», конъюнктиву, роговицу и склеру, радужную оболочку и зрачок. Конъюнктивa между глазным яблоком и веками образует конъюнктивальный мешок, который используется для закапывания лекарственных препаратов при некоторых глазных болезнях. Конъюнктивальный мешок в медиальном углу глаза образует небольшое углубление – слезное озеро, отсюда слезы поступают в слезный мешок, расположенный в углублении слезной кости, а из него по слезно-носовому протоку стекают в носовую полость между ее преддверием и собственно носовой полостью, где испаряются или отфыркиваются. Чувствительная информация с сетчатки глазного яблока, где расположен рецепторный аппарат, передается в головной мозг по II-ой паре нервов – зрительному.

Орган слуха. Рассмотрите форму ушной раковины, посмотрите наружный слуховой проток, в коже которого содержатся железы, выделяющие секрет под названием ушная сера, имеющий защитное значение.

Вспомните строение каменистой кости и ее барабанную и скалистую части. В костном пузыре барабанной части содержатся слуховые косточки, а в скалистой – рецепторный аппарат органа слуха (улитка и кортиева орган) и органа равновесия (преддверие, овальный и круглый мешочки и полукружные каналы). От рецепторов информация передается в головной мозг по VIII-ой паре нервов – равновеснослуховому.

ЛИТЕРАТУРА

1. Скопичев В.Г., Шумилов Б.В., Смирнов С.Б. Морфология и физиология животных. СПб: Лань, 2005. 320 с.
2. Бракин В.Ф., Сидорова М.В. Морфология сельскохозяйственных животных. М.: Агропромиздат, 1991. 528 с.
3. Васильев Ю.Г. Цитология, гистология, эмбриология. СПб.: Лань, 2013. 350 с.
4. Зеленецкий Н.В., Васильев А.П., Логинова Л.К. Анатомия и физиология животных. М.: Академия, 2010. 680 с.
5. Глаголев П.А., Ипполитова В.И. Анатомия сельскохозяйственных животных с основами гистологии и эмбриологии: учеб, для вузов. М.: Колос, 1977. 540 с.
6. Хрусталева И.В. Анатомия домашних животных. М.: Колос, 1994. 704 с.

Методические разработки:

1. Башина С.И. Морфология животных: учеб.-метод. указ. к лабораторно-практ. занятиям для студентов ветеринарной медицины и биотехнологии по направлению подготовки 36.03.02 Зоотехния. Профиль «Технология производства продукции животноводства (по отдельным отраслям или их сочетаниям)». Брянск: Изд-во Брянский ГАУ, 2021. 41 с. – Режим доступа: <http://www.bgsha.com/ru/book/383852>

ОГЛАВЛЕНИЕ

ВВЕДЕНИЕ.....	3
I. ТЕХНИКА БЕЗОПАСНОСТИ И ПРАВИЛА ОБРАЩЕНИЯ С ЖИВОТНЫМИ.....	6
II. ПЛОСКОСТИ, ТЕРМИНЫ И ОБЛАСТИ ТЕЛА ЖИВОТНОГО.....	7
III. КОЖА И ЕЕ ПРОИЗВОДНЫЕ.....	8
IV. ОПОРНО-ДВИГАТЕЛЬНЫЙ АППАРАТ.....	17
V. ВИСЦЕРАЛЬНЫЕ СИСТЕМЫ.....	24
VI. ИНТЕГРИРУЮЩИЕ И РЕГУЛИРУЮЩИЕ СИСТЕМЫ.....	35
ЛИТЕРАТУРА.....	42

Учебное издание

Светлана Ивановна Башина

МОРФОЛОГИЯ ЖИВОТНЫХ

Учебно-методические указания и задания
к учебной практике для студентов обучающихся
по направлению подготовки 36.03.02 Зоотехния,
профиль «Технология производства продукции
животноводства
(по отдельным отраслям или их сочетаниям)»

Редактор Осипова Е.Н.

Подписано к печати 26.05.2021 г. Формат 60х84¹/₁₆.
Бумага офсетная. Усл. п. л. 2,55. Тираж 60 экз. Изд. № 6941.

Издательство Брянского государственного аграрного университета
243365 Брянская обл., Выгоничский район, с. Кокино, Брянский ГАУ